

ПЛАСТИКА ДЕФЕКТОВ СВОДА ЧЕРЕПА И ТВЕРДОЙ МОЗГОВОЙ ОБОЛОЧКИ НОВЫМ ПОЛИМЕРНЫМ МАТЕРИАЛОМ РЕПЕРЕН

УДК 616.714—089.844+616.831.9

Поступила 9.03.2010 г.



С.Е. Тихомиров, врач-нейрохирург 1-го нейрохирургического отделения¹;
С.Н. Цыбусов, д.м.н., профессор, директор НИИ прикладной и фундаментальной медицины²;
Л.Я. Кравец, д.м.н., профессор, руководитель отдела нейротравмы³, руководитель⁴, главный нейрохирург Н. Новгорода;
А.П. Фраерман, д.м.н., Заслуженный деятель науки РФ, профессор отдела нейротравмы³;
А.А. Балмасов, ассистент кафедры оперативной хирургии²

¹Городская клиническая больница №39, Н. Новгород;

²Нижегородская государственная медицинская академия, Н. Новгород;

³Нижегородский НИИ травматологии и ортопедии, Н. Новгород;

⁴Нижегородский нейрохирургический центр, Н. Новгород

Исследованы возможности клинического применения полимерных имплантатов Реперен для пластики дефектов свода черепа и твердой мозговой оболочки. Установлено, что материал полностью отвечает современным требованиям, предъявляемым к имплантатам: биосовместимость, пластичность, возможность стерилизации, совместимость с методами нейровизуализации, устойчивость к механическим нагрузкам, низкий уровень тепло- и электропроводности, приемлемая стоимость, минимальный риск инфекционных осложнений. Имплантаты из Реперена позволяют закрыть дефект твердой мозговой оболочки и свода черепа в большинстве случаев, встречающихся в повседневной нейрохирургической практике.

Представлены особенности методик операций краниопластики и пластики твердой мозговой оболочки, показания и противопоказания к их применению. Показаны КТ-томограммы, демонстрирующие ближайшие результаты. Описаны и проанализированы осложнения, возникшие в послеоперационном периоде. Даны рекомендации по снижению воспалительных осложнений.

Ключевые слова: полимерный материал Реперен, пластика свода черепа, пластика твердой мозговой оболочки.

English

Plasty of the base of the skull defects and dura mater with the Reperen's new polymer material

S.E. Tikhomirov, neurosurgeon of the 1st neurosurgical department¹;
S.N. Tsybusov, M.D., professor, director of the applied and fundamental medicine SRI²;
L.Ya. Kravets, M.D., professor, head of a neurotrauma department³, head⁴, chief neurosurgeon of N. Novgorod;
A.P. Fraerman, M.D., professor, Honored scientist of the RF, professor of a neurotrauma department³;
A.A. Balmasov, assistant of the operative surgery chair²

¹City clinical hospital №39, N. Novgorod;

²Nizhny Novgorod state medical academy, N. Novgorod;

³Nizhny Novgorod SRI of traumatology and orthopedics, N. Novgorod;

⁴Nizhny Novgorod neurosurgical center, N. Novgorod

Для контактов: Тихомиров Сергей Евгеньевич, тел. моб. +7 951-919-11-13; e-mail: nsi39@rambler.ru.

The possibilities of the Reperen's polymer implant use for a plasty of the base of the skull and dura mater defects are investigated. It is established, that a material fully responses to modern requirements to implants: biocompatibility, plasticity, possibility of sterilization, compatibility with the neurovisualization methods, stability to mechanical loads, a low level of thermo- and electro-conduction, an available cost, a minimum risk of infectious complications. The implants from Reperen permit to close a defect of dura mater and the base of the skull in majority of cases, encountered in neurosurgical practice.

The peculiarities of the cranioplasty operation methods and the dura mater plasty, the indications and contraindications to their use are presented. The CT-tomograms, demonstrating the proximate results, are demonstrated. The complications in postoperative period are described and analyzed. The recommendations on the inflammatory complication decrease are given.

Key words: polymer material Reperen, plasty of the skull vault, plasty of the dura mater.

Большинство дефектов черепа — результат травмы головы. Количество больных с этой патологией постоянно увеличивается, параллельно с ростом тяжелой черепно-мозговой травмы (ЧМТ) и хирургической активности. Частота ЧМТ в России составляет в среднем 4—4,5 случая на 1000 человек в год. Тяжелые формы ЧМТ встречаются более чем у 40% пострадавших. Оперируются около 18,5% пострадавших, или 43 000 больных в год. Декомпрессивная трепанация черепа при этом выполняется примерно в 80% случаев [1]. Низкая регенерационная способность костей черепа и масса нежелательных клинических эффектов «трепанованного черепа» обуславливают актуальность и практическую значимость решения проблемы адекватной краниопластики.

По виду пластического материала различают следующие краниопластики:

1. С использованием биологических материалов:

а) аутогенной ткани (в настоящее время чаще используется собственная удаленная во время операции и сохраненная кость больного);

б) аллогенной ткани (ранее — «гомоткань»; используются консервированные материалы биологической природы, чаще всего прошедшая спецобработку трупной кость и твердая мозговая оболочка);

в) ксеногенной ткани (материалы, взятые от животных; применяющаяся крайне редко в связи с высокой антигенностью).

2. С использованием материалов небиологического характера органической и неорганической природы — экплантатов (иногда в литературе используются термины «аллопластический материал», «имплантаты», «импланты»):

а) полимеров;

б) металла;

в) керамики.

Аутокраниопластика консервированным костным лоскутом имеет ограниченное применение. При операции костные лоскуты зачастую не сохраняются или сохраняются с погрешностями, по разным причинам, в методике консервирования, что делает их непригодными для последующей имплантации.

Применявшиеся ранее методики пластики дефектов реберным хрящом или костной пластинкой, взятой из соседнего участка черепа, из-за своей недостаточной прочности, трудоемкости и необходимости выполнения

дополнительных разрезов в настоящее время не используются и представляют лишь исторический интерес [2, 3].

Гомокраниопластика замороженной или формализованной трупной костью позволяет закрыть дефекты свода черепа практически любых размеров и форм. Однако антигенная чужеродность трансплантата обуславливает нередкие осложнения операции: воспалительную реакцию и нагноение, резорбцию трансплантата. Существует также вероятность передачи вирусных и прионных инфекций. Отмечаются трудности в заготовке, транспортировке и хранении трансплантатов: требуется согласие родственников на забор трансплантационного материала у трупа; необходимо специальное оборудование, специальные условия транспортировки и хранения. Интраоперационная модуляция трансплантата по форме дефекта путем скусывания и подпиливания трудоемка и затягивает время операции. Указанные недостатки привели в ряде стран к полному отказу от использования трупной кости в качестве пластического материала [4, 5].

Искусственные материалы не обладают антигенной чужеродностью и позволяют закрыть любые по форме и кривизне дефекты свода черепа. Интраоперационная модуляция легче и занимает меньше времени, чем подгонка костного трансплантата. Исключается возможность заражения реципиента специфическими инфекциями. Трансплантат не подвергается резорбции. Такие материалы выпускаются промышленными предприятиями в необходимом количестве и не требуют наличия специального оборудования в стационаре для заготовки и хранения [3—5].

Широко применяемые в настоящее время полимерные материалы Протакрил-М, Palacos и CMW bone cement представляют собой двухкомпонентные смеси: порошок-мономер и жидкость-полимеризатор. Изготовление имплантата происходит интраоперационно. Их использование имеет свои недостатки:

экзотермическая реакция полимеризации происходит прямо на голове пациента, оказывая соответствующее влияние на окружающие ткани;

смешивание исходных веществ происходит «на глазах» и условия полимеризации не обеспечивают 100% расход исходных реагентов, в конечном имплантате остаются непрореагировавшие вещества, которые после имплантации постепенно выходят в окружа-

ющие ткани, оказывая как местное, так и системное воздействие;

конечный имплантат не является монолитным изделием, в нем сохраняются микропоры, при попадании в которые бактерий возникает очаг хронической инфекции в области послеоперационной раны;

материал не отвечает требованию биологической инертности: из имплантата постепенно выделяются исходные реагенты, а само вещество со временем подвергается частичной биодegradации с потерей своих прочностных свойств.

Применяющиеся в настоящее время металлические пластины, изготовленные из сплавов титана (никелид титана и др.), хорошо приживляются в организме, но возникают некоторые ограничения в дальнейшем обследовании головного мозга пациента (МРТ, ЭЭГ) и проблемы при прохождении рамки металлоискателя. К тому же металлические пластины обладают высокой теплопроводностью и электропроводностью, вызывая электролитические процессы в окружающих тканях. Существенным сдерживающим фактором для применения металлических пластин из титановых сплавов является также их высокая стоимость.

Гидроксиапатит из-за своих низких механических свойств используется или при закрытии небольших по размеру дефектов, или в комплексе с металлической перфорированной пластиной, выполняющей функцию каркаса. Высокая стоимость гидроксиапатита тоже существенно сдерживает его применение.

При выполнении оперативных вмешательств по поводу травм или опухолей головного мозга нередко возникает необходимость выполнить пластику твердой мозговой оболочки (ТМО), которая вскрывается во время операции. Это делается, во-первых, для герметизации субдурального пространства, во-вторых, для предотвращения в последующем рубцово-спаечного процесса с формированием оболочечно-мозгового рубца в области оперативного доступа. Структурно-морфологические особенности ТМО, ее ригидность не позволяют при ушивании операционной раны в ряде случаев ушить ее путем стягивания краев. Поэтому нередко возникает необходимость закрыть образовавшийся дефект ТМО своеобразной «заплаткой». В качестве заплатки применяют аутоотрансплантаты (например, широкую фасцию бедра), аллотрансплантат (консервированную трупную ТМО) и искусственные имплантаты. Ауто- и аллотрансплантаты, позволяя решить первую задачу — выполнить герметизацию субдурального пространства, — в дальнейшем подвергаются биологической деградации и не препятствуют развитию рубцово-спаечного процесса, что в итоге приводит к формированию достаточно грубого оболочечно-мозгового рубца в области оперативного доступа, который, во-первых, является потенциальным эпилептогенным очагом и, во-вторых, нарушает ликвороциркуляцию в этой зоне. Указанный недостаток, несомненно, ухудшает качество жизни пациента в отдаленном послеоперационном периоде.

Импортные искусственные ТМО, изготовленные на основе тефлона и коллагена, позволяют выполнить

герметизацию субдурального пространства, но сами материалы — тефлон и коллаген — не являются биологически стабильными и со временем подвергаются биодegradации. Этот момент имеет значение при повторной операции: наличие спаек и рубцовых сращений затрудняет оперативный доступ.

Цель исследования — разработка способа пластики дефектов свода черепа и твердой мозговой оболочки биосовместимым и биостабильным материалом Реперен и анализ ближайших и отдаленных результатов применения данного способа.

Материалы и методы.

Физико-химические особенности материала Реперен. Реперен — это пространственно сшитый полимер из олигомеров метакрилового ряда. Производится на предприятии «Репер-НН» (Н. Новгород, Россия). Особенностью синтеза данного полимера является одностадийная технология изготовления готового изделия методом фронтальной фотополимеризации в квазизамкнутых формах, задающих геометрию и размеры формируемого изделия. Данная технология, во-первых, позволяет осуществить одностадийное производство изделия (мономер → изделие), что исключает попадание инородных примесей (в традиционных технологиях это происходит на стадии полимер → изделие). Во-вторых, технология фронтальной полимеризации с предельно малым шагом волны позволяет произвести полную полимеризацию мономера в полимер без остаточного количества, что выгодно отличает данную технологию от традиционной методики термической полимеризации (рег. удостоверение №ФС 0103200614786—06 от 19.12.2006).

Пластины Реперен для краниопластики выпускаются размерами 10x10, 12x12 см с кривизной радиуса 140 мм, толщиной 2 мм. Производятся также плоские пластины из моделируемого Реперена: при нагревании в горячем физиологическом растворе до 70—80°C пластина становится мягкой, легко моделируется по форме и кривизне. При охлаждении приданная форма сохраняется. Имплантаты стерилизуются окисью этилена и выпускаются в стерильной упаковке.

Проведенные испытания прочностных свойств Реперена показали, что стандартная немоделируемая пластина для краниопластики (10x10 см, кривизна 140 мм) выдерживает точечное приложение силы до 15 кг. После имплантации пластины происходит прорастание волокон соединительной ткани через многочисленные перфорации, что увеличивает ее прочность.

Реперен для ТМО представляет собой мягкую, эластичную прозрачную пленку, на наружной поверхности которой нанесена сетка (ребра жесткости для предотвращения прорезывания нити при подшивании), а внутренняя поверхность ее идеально гладкая (степень шероховатости — порядка нанометров). Стандартные размеры имплантата — 8x8, 10x10, 12x12 см.

Методика краниопластики. Каких-либо радикальных отличий методики краниопластики пластинами из Реперена от общеизвестных методик нет. Есть различия, связанные с особенностями самого материала. Первым этапом производят менинголиз и скелетиро-

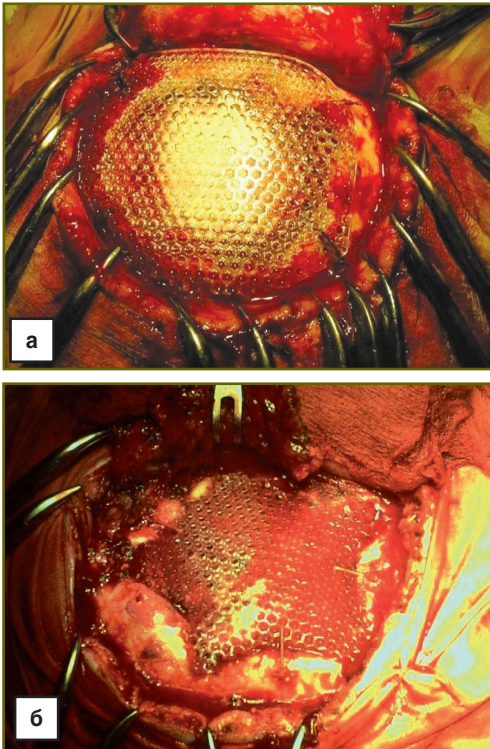


Рис. 1. Установка пластины из Реперена: а — внахлест с краем костного дефекта; б — «стык в стык»

вание края костного дефекта, с этой целью просверливается 3—6 отверстий для проведения фиксирующих лигатур. Далее пластину извлекают из стерильной упаковки и при помощи ножниц моделируют по форме дефекта. Она может быть установлена с небольшим (2—5 мм) нахлестом на край костного дефекта (рис. 1, а), или, если изначально выпиливание костного лоскута выполнялось не вертикально, а под углом, имплантат можно установить «стык в стык» (рис. 1, б). В последнем случае пластина будет опираться на внутренний периметр трепанационного окна, который меньше, чем наружный. Этот вариант требует хорошей фиксации к костному краю. Рекомендуется выполнять подшивку ТМО к центру пластины с целью профилактики эпидурального скопления крови.

Для пластики более сложных по форме и кривизне дефектов черепа в лобной и лобно-височной областях можно использовать моделируемые пластины. При нагревании в горячем физиологическом растворе до 70—80°C пластина становится гибкой и ей придают необходимую форму и кривизну, сохраняющуюся после остывания.

В качестве шовного материала для краниопластики рекомендуется использовать полипропилен (пролен). Он достаточно прочен, не рассасывается и практически не вызывает реакции окружающих тканей.

Пластика ТМО. Края стерильной упаковки после обработки 70% спиртом обрезают с трех сторон. Прозрачную пленку упаковки отгибают и стерильным пинцетом извлекают Реперен из упаковки. Ножницами вырезают имплантат необходимого размера и фиксируют к кра-

ям дефекта твердой мозговой оболочки узловым или непрерывным швом. В качестве шовного материала можно использовать как капрон, так и современные рассасывающиеся и нерассасывающиеся атравматичные нити. Нередко, особенно при ЧМТ, мы выполняем свободную пластику ТМО, т.е. имплантат не фиксируем к окружающим тканям, а укладываем на мозг и собственную ТМО с нахлестом. Делается это по следующим соображениям:

1. При ЧМТ после удаления компремирующего мозг субстрата нередко возникает отек мозга. Пленка из Реперена зажимается между мозгом и вышележащими тканями, выполняя функцию прокладки, и не препятствует декомпрессии.

2. В силу анатомического строения черепа и головного мозга свободно лежащей пленке из Реперена при условии, что она наложена внахлест на собственную ТМО, просто некуда мигрировать. Во всяком случае, у нас таких наблюдений нет.

3. Герметизация субдурального пространства с использованием любого имплантата всегда достаточно относительна, а наличие и отсутствие ликвореи в послеоперационном периоде определяется ушиванием мышц, апоневроза и кожи в большей степени, чем ушиванием дефекта ТМО с использованием имплантата. Многие из собственного опыта знают, что пластика ТМО, особенно при операциях по поводу ЧМТ, в районных больницах вообще не выполняется, но достоверно значимого увеличения частоты послеоперационной ликвореи при этом не происходит.

4. При возникновении гнойно-воспалительных осложнений в области операции для удаления имплантата, который в данном случае уже станет «укромным местом» для инфекции, достаточно будет распустить 2—3 шва и захватить его пинцетом или зажимом.

Следует также добавить, что при отеке головного мозга уложенная пленка из Реперена по понятным причинам начинает топорщиться. Проблема эта решается 4—5 радиарными насечками.

Для примера представляем компьютерную томограмму до операции (рис. 2) и интраоперационные фо-

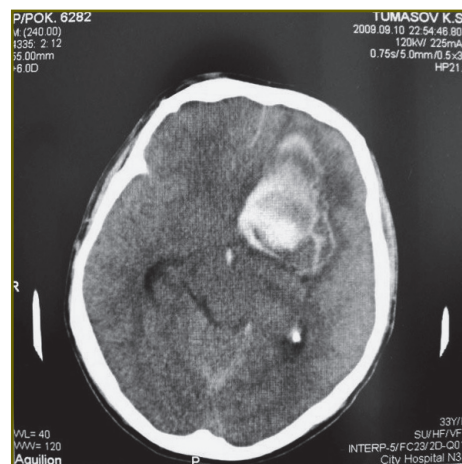

Рис. 2. Острая внутримозговая гематома в левой лобно-височной области

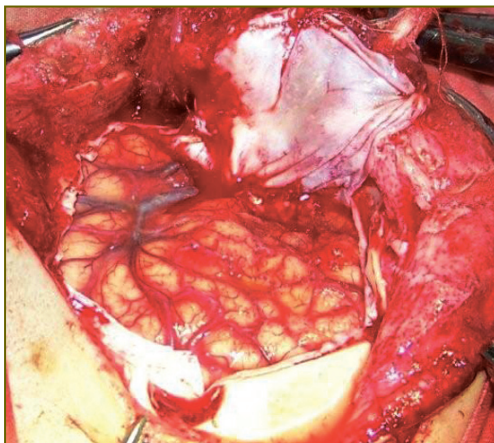


Рис. 3. После удаления внутримозговой гематомы

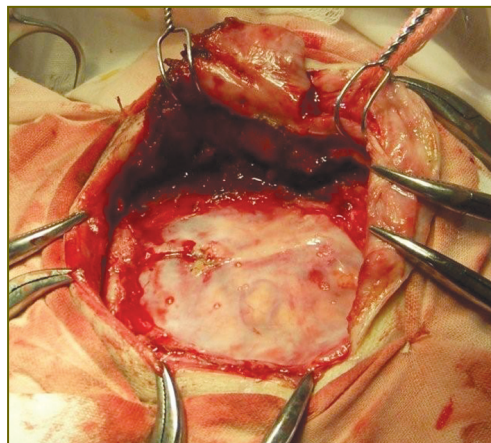


Рис. 6. Под пластиной сформировалась тонкая соединительнотканная капсула

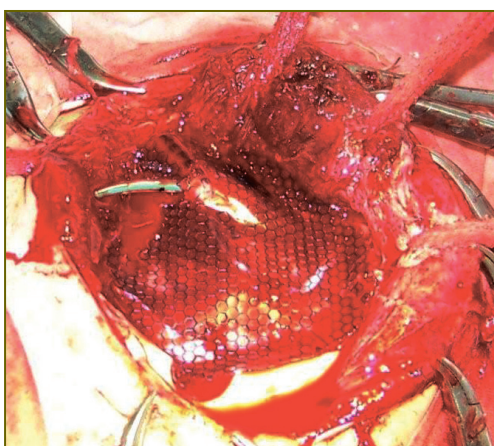


Рис. 4. Реперен уложен внахлест на собственную ТМО без какой-либо фиксации к окружающим тканям

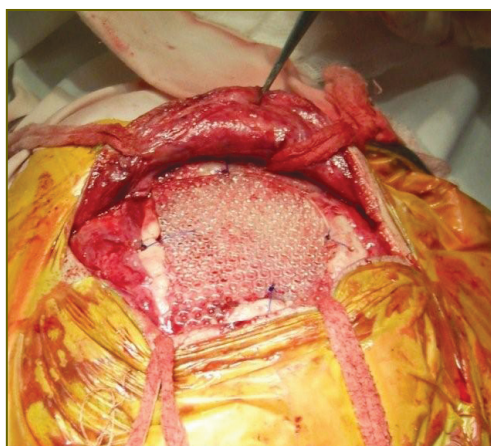


Рис. 7. Пластина из Реперена отмоделирована и установлена «стык в стык»

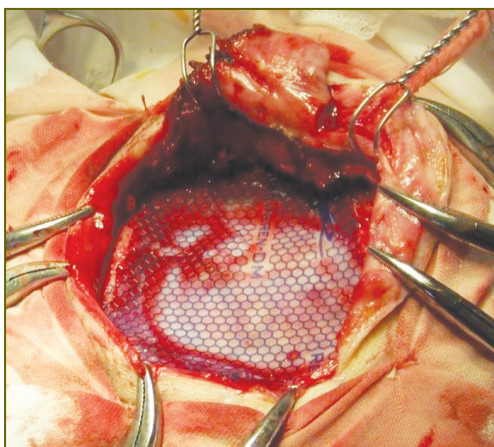


Рис. 5. Пластина Реперена, установленная при 1-й операции

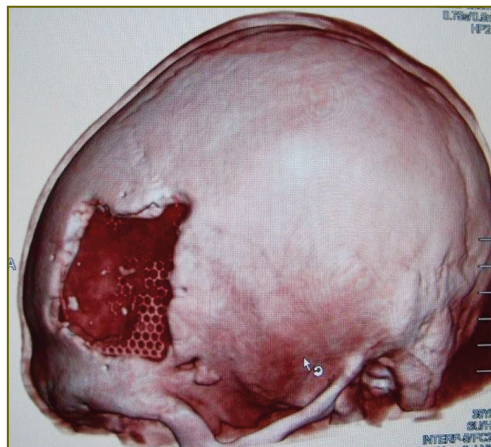


Рис. 8. КТ-3D-реконструкция после операции

тографии пациента, оперированного по поводу острой внутримозговой гематомы в сентябре 2009 г. в Нижегородском нейрохирургическом центре (рис. 3, 4).

В феврале 2010 г. этому же пациенту выполнена краниопластика. Представленные интраоперационные фотографии наглядно иллюстрируют преимущество ис-

кусственной ТМО из Реперена: между имплантатом и окружающими тканями не образуется рубцовых сращений, благодаря чему облегчается оперативный доступ (рис. 5—8).

Результаты и обсуждение.

Краниопластика. Из 63 оперированных пациентов

осложнения возникли в 2 случаях (3%), что, по нашему мнению, связано с фиксирующим материалом. Один больной обратился повторно через 10 мес после операции с лигатурным свищем в области послеоперационного рубца. После иссечения свища и удаления фиксирующей лигатуры рана зажила и пациент повторно не обращался. Второй пациент обратился спустя 6 мес после краниопластики также по поводу лигатурного свища. Была удалена фиксирующая капроновая лигатура. Рана первоначально зажила, но спустя 3 нед больной повторно обратился с нагноением послеоперационной раны. Пластина и другие фиксирующие лигатуры были удалены, после чего рана благополучно зажила. В связи с относительно небольшими размерами дефекта — порядка 3х3 см (после удаления вдавленного перелома) краниопластика этому пациенту далее не выполнялась.

По-видимому, описанные осложнения обусловлены тем, что капрон является условно рассасывающимся материалом, т.е. рассасывается в течение 2—3 лет, поддерживая вокруг себя все это время вяло текущую реакцию воспаления. Поэтому в дальнейшем в качестве фиксирующего материала мы стали использовать полипропилен (пролен) 2-0, 3-0.

Пластика ТМО. С целью оценки результатов пластики ТМО необходимо разделить плановые операции, где гнойно-воспалительные осложнения не наблюдались, и экстренные операции, где осложнения воспалительного характера отмечались у 4 из 79 больных (5%), оперированных по поводу тяжелой ЧМТ. Обусловлен этот факт, по всей видимости, следующими причинами:

1) больные нередко оперируются по поводу открытой ЧМТ, когда на голове уже имеются изначально инфицированные раны;

2) подготовка головы больного к экстренной операции из-за временного цейтнота не всегда такая же качественная, как к плановой;

3) как правило, при экстренных операциях больному перед оперативным вмешательством не вводится антибиотик.

Эти данные позволили предложить следующие рекомендации по профилактике гнойно-воспалительных осложнений:

1. Перед началом операции следует внутримышечно или внутривенно вводить антибактериальный препарат. В нашей клинике наиболее часто используется цефтриаксон 1,0 г, реже — цефазолин 1,0 г.

2. После установки имплантата мы также предлагаем засыпать антибиотик в операционную рану: амикацин — 0,5—1,0 г или левомицетин — 1,0 г.

3. При краниопластике фиксацию пластины к костному краю лучше осуществлять монофиламентным шовным материалом, к примеру проленом (полипропиленом) 3-0.

4. В послеоперационном периоде необходимо выполнять люмбальную пункцию для установления наличия или отсутствия воспалительных осложнений.

5. При возникновении гнойно-воспалительного процесса в области операции в ближайшем послеоперационном периоде лучше сразу убрать имплантат. Особенно легко это сделать при так называемой свободной пластике ТМО, когда имплантат не фиксируется к окружающим тканям: достаточно снять 2—3 кожных шва и при помощи пинцета вынуть имплантат.

6. В случае открытой проникающей черепно-мозговой травмы не надо устанавливать инородный материал в изначально инфицированную рану. В нашей клинике двум больным с данной патологией была выполнена пластика ТМО. Оба случая закончились гнойно-воспалительным процессом в области операции, который удалось купировать только после удаления имплантата. Для пластики ТМО в этой ситуации лучше воспользоваться собственными тканями организма (апоневроз, фасция бедра).

Закключение. Полимерные имплантаты Реперен удобны в практическом применении, позволяют закрыть дефект твердой мозговой оболочки и свода черепа в большинстве случаев, встречающихся в повседневной нейрохирургической практике.

Материал полностью отвечает современным требованиям, предъявляемым к имплантатам: биосовместимость, пластичность, возможность стерилизации, совместимость с методами нейровизуализации, устойчивость к механическим нагрузкам, низкий уровень тепло- и электропроводности, приемлемая стоимость, минимальный риск инфекционных осложнений. Редкие осложнения напрямую не связаны с использованием данного материала.

При использовании Реперена, как и при использовании любых других имплантатов, для сведения к минимуму вероятности гнойно-воспалительных осложнений необходимо строгое соблюдение правил асептики и антисептики, а также профилактическое введение антибактериальных препаратов непосредственно перед операцией.

Литература

1. *Лебедев В.В., Крылов В.В.* Неотложная нейрохирургия. Руководство для врачей. М: Медицина; 2000; 568 с.
2. *Вяльцев В.В.* Пластическое закрытие дефектов костей свода черепа консервированными костными ауто- и гомотрансплантатами. Экспериментально-клиническое исследование. Автореф. дис. ... канд. мед. наук. М; 1967.
3. *Лейбзон Н.Д.* Пластика дефектов черепа. М: Медгиз; 1960; 204 с.
4. *Кравчук А.Д.* Реконструктивная и малоинвазивная хирургия последствий и осложнений черепно-мозговой травмы. Автореф. дис. ... докт. мед. наук. М; 2000.
5. *Орлов В.К.* Применение полимеров и склеивающих веществ в нейрохирургии. Автореф. дис. ... докт. мед. наук. М; 1981.