НОВЫЙ МЕТОД ТЕРМИЧЕСКОГО РАЗРУШЕНИЯ ОПУХОЛЕЙ ПЕЧЕНИ ЛОКАЛЬНЫМ ВОЗДЕЙСТВИЕМ ЭНЕРГИИ СВЧ

УДК 616.36—006:615.846.7
Поступила 4.05.2010 г.

© **В.Е. Загайнов,** к.м.н., главный специалист по хирургии[1], зав. кафедрой хирургии ФОИС[3];
А.В. Костров, д.ф-м.н., зав. лабораторией[2];
А.В. Стриковский, к.т.н., научный сотрудник[2];
Д.В. Янин, младший научный сотрудник[2];
С.А. Васенин, зав. III хирургическим отделением[1];
Н.В. Заречнова, к.м.н., врач анестезиолог-реаниматолог[1];
Л.В. Шкалова, зав. патологоанатомическим отделением[1];
А.Ф. Плотников, врач-хирург[1];
М.Л. Бугрова, к.б.н., старший научный сотрудник ЦНИЛ НИИ ПФМ[3];
Л.Б. Снопова, к.б.н., доцент, зав. отделением морфологии ЦНИЛ НИИ ПФМ[3]

[1]Приволжский окружной медицинский центр Федерального медико-биологического агентства, Н. Новгород;
[2]Институт прикладной физики РАН, Н. Новгород;
[3]Нижегородская государственная медицинская академия, Н. Новгород

Цель исследования — разработать метод контактного разрушения опухолей печени энергией СВЧ, создать устройство для его реализации и оценить эффективность его работы в эксперименте.

Материалы и методы. При разработке и конструировании прибора были использованы результаты математического моделирования и стендовых испытаний. Для оценки эффективности работы устройства и его калибровки выполнены эксперименты на крупных лабораторных животных с последующим исследованием зоны воздействия методами световой и электронной микроскопии.

Результаты. В ткани печени после локального СВЧ-воздействия через 1 ч формируются три зоны: зона коагуляционного некроза (полного разрушения), пограничная зона (кровоизлияния, сосудистые расстройства, некроз гепатоцитов) и самая удаленная — периферическая зона. В зоне некроза и пограничной зоне наблюдаются необратимые изменения, свидетельствующие о термическом и ишемически-гипоксическом повреждениях гепатоцитов. В периферической зоне при световой микроскопии ткань печени выглядит интактной, а при электронно-микроскопическом исследовании в половине гепатоцитов определяются миелиноподобные структуры, свидетельствующие о срыве адаптации цитолеммы гепатоцитов к нарастающему отеку и о неизбежной гибели клеток. Неоднородность поражения гепатоцитов периферической зоны требует дальнейшего изучения динамики процесса.

Заключение. Метод локальной гипертермии энергией СВЧ-воздействия показал высокую эффективность при коротком времени воздействия, программируемости формы и размеров области разрушения.

Ключевые слова: опухоли печени, локальное СВЧ-воздействие, методы деструкции опухоли.

English

New method of the liver tumor thermal destruction with a local effect of the SHF energy

V.E. Zagainov, c.m.s., chief specialist on surgery[1], head of the FFSE surgery chair[3];
A.V. Kostrov, Ph-M.D., head of laboratory[2];

Для контактов: Загайнов Владимир Евгеньевич, тел. раб. 8(831)437-08-93, тел. моб. +7 951-906-65-43; e-mail: Zagainov@gmail.com.

A.V. Strikovsky, c.t.s., scientific worker[2];
D.V. Yanin, junior scientific worker[2];
S.A. Vasenin, head of a surgical department III[1];
N.V. Zarechnova, c.m.s., anesthesiologist-resuscitator[1];
L.V. Shkalova, head of a pathoanatomical department[1];
A.F. Plotnickov, surgeon[1];
M.L. Bugrova, c.b.s., senior scientific worker of the AFM SRI CSRL[3];
L.B. Snopova, c.b.s., assistant professor, head of the AFM SRI CSRL morphology department[3]

[1] Volga district medical center of the Federal medicobiological agency, N. Novgorod;
[2] Institute of applied physics of the RAS, N. Novgorod;
[3] Nizhny Novgorod state medical academy, N. Novgorod

Aim of investigation is elaboration of the liver tumor contact destruction method with the SHF energy, creation of a device for its realization and assessment of its work effectiveness in experiment.

Materials and methods. The results of mathematical simulation and bench tests were used at elaboration and design of a device. The experiments on large laboratory animals with a following investigation of the effect zone with the light and electronic microscopy methods were accomplished for assessment of the device work effectiveness and its calibration.

Results. Three zones are formed in an hour in the liver tissue after a local SHF-effect: a zone of coagulating necrosis (a full destruction), a border zone (hemorrhages, vascular disorders, the hepatocyte necrosis) and the most distal one — a peripheral zone. The irreversible changes, testifying to the thermal and ischemically-hypoxic lesions of hepatocytes, are observed in a zone of necrosis and a border zone. The liver tissue in a peripheral zone at a light microscopy looks like an intact one, and the myelinolike structures, testifying to the hepatocyte cytolemma adaptation failure to the increasing edema and inevitable death of the cells, are detected in a half of hepatocytes at the electronic and microscopic investigation. The heterogeneity of the peripheral zone hepatocyte lesion requires a following study of a process dynamics.

Conclusion. A method of local hyperthermia with the SHF-effect energy has demonstrated a high effectiveness of the destruction area form and size programming at a brief effect.

Key words: tumors of the liver, local SHF-effect, methods of the tumor destruction.

Методы локального направленного разрушения биологических тканей, или аблации, основаны на использовании физических или химических способов воздействия. В онкологии идет постоянный поиск новых методов, так как результаты локальной аблации нередко сопоставимы с результатами хирургического лечения [1].

Локальная гипертермия опухолей распространена ввиду простоты исполнения и, при тщательном выборе показаний, высокой эффективности. В литературе описано использование радиочастотной термоаблации (РЧА) при лечении очаговых образований печени [1—3]. В работах по морфологическому исследованию ткани печени и опухолей в ней после РЧА отражены особенности и временны́е промежутки формирования некроза ткани печени и опухоли [4—8]. Временная остановка кровотока в ткани, препятствуя эффекту «выноса тепла», ускоряет образование некроза [4, 5]. Макроскопическая область некроза непосредственно после РЧА значительно меньше распространенности микроскопических изменений в паренхиме печени, расширяющих объем некроза в поздние сроки [9].

Несмотря на большой мировой опыт применения РЧА, не прекращается разработка методов локальной гипертермии опухолей [1, 10]. Перспективным представляется использование энергии сверхвысоких частот (СВЧ), поскольку передача энергии в ткани в диапазоне СВЧ обладает существенными преимуществами по сравнению с ее возможностями в радиочастотном диапазоне [10].

Новый метод должен отвечать основным требованиям, предъявляемым к современным методам локальной деструкции:

область разрушения ткани должна быть программируемой для последующего достижения гарантированного отступа от края опухоли в пределы неизмененных тканей;

воздействие должно оказывать минимальное системное токсическое действие на организм (предпочтительно вызывать коагуляционный, а не колликвационный некроз);

методика должна быть малотравматичной и повторяемой [1].

Цель исследования — разработать метод контактного разрушения опухолей печени энергией СВЧ, создать устройство для его реализации и оценить эффективность его работы в эксперименте.

Материалы и методы. Коллективом сотрудников ПОМЦ ФМБА России и Института прикладной физики РАН Нижнего Новгорода разработана технология и изготовлен макет комплекса для микроволновой термоаблации с локализованной излучающей системой [11] (рис. 1).

При разработке технологических параметров комплекса были использованы результаты математического моделирования.

При изучении структурных и ультраструктурных изменений биологических тканей после воздействия использовали световую и электронную микроскопию. Материал для световой микроскопии фиксировался в



Рис. 1. Внешний вид комплекса для контактной СВЧ-деструкции тканей

10% растворе формалина с последующей заливкой в парафин по стандартной методике. Полученные срезы ткани окрашивали гематоксилином-эозином и исследовали на микроскопе Leica DM 5000 [10].

Для электронно-микроскопического исследования образцы тканей фиксировали в 2,5% растворе глутарового альдегида на фосфатном буфере (pH=7,4) и в 1% растворе четырехокиси осмия, затем обезвоживали в спиртах восходящей концентрации и заключали в смесь ЭПОН-АРАЛДИТ [10]. Полутонкие и ультратонкие срезы выполняли на ультратоме ULTRACUT (Reichert-yung), окрашивали метиленовым синим и фуксином. Ультратонкие срезы контрастировали уранилацетатом и цитратом свинца по методу Reynolds и изучали на электронном микроскопе Morgagni 268D ф. FEI.

Физическое обоснование метода. Преимущество использования СВЧ-диапазона для локальной гипертермии заключается в возможности поглощения большей мощности биологической тканью за короткий промежуток времени. Переход на более высокую частоту (СВЧ) по сравнению с аналогами, работающими в ВЧ-диапазоне, обусловлен ростом поглощаемой мощности на единицу объема с увеличением частоты:

$$P=\omega\varepsilon''E^2=0{,}28\cdot10^{-6}f\varepsilon''E^2,$$

где f — частота, МГц;

E — напряженность электрического поля, В/см;

ε'' — коэффициент диэлектрических потерь вещества;

P — поглощенная мощность, Вт/см^3.

Таким образом, при равных подводимых мощностях нагрев биологической ткани в СВЧ-диапазоне происходит гораздо быстрее, что является несомненным преимуществом при практическом применении.

В состав созданного комплекса для СВЧ-термоабляции (СВЧ-ТА) входит блок СВЧ-генератора с различными типами сменных игл-антенн (рис. 2). Используемый генератор работает в диапазоне 2,4—2,6 ГГц. Выходная мощность регулируется в пределах 20—500 Вт. Одной из важных отличительных особенностей предлагаемой системы СВЧ-ТА по сравнению с системами РТА является применение игл-антенн, где оба электрода локализованы в одном месте (коаксиальная система, подводимая к биологической ткани). Отсутствие «пассивного» электрода позволяет исключить протекание нежелательных токов через тело пациента. При этом процессы карбонизации и газообразования вокруг центрального электрода не препятствуют пространственному распространению ближнего электрического поля и тепла в зоне СВЧ-воздействия, производя геометрически равномерный прогрев тканей.

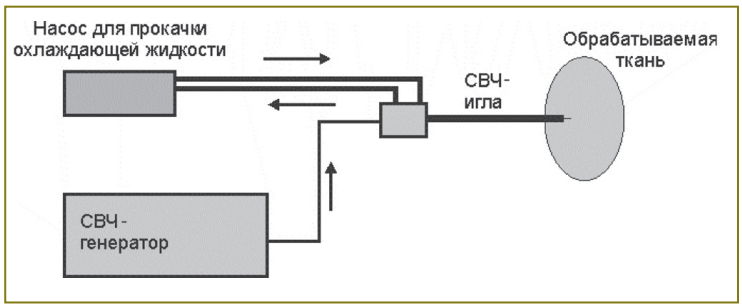

Рис. 2. Структурная схема комплекса для локального разрушения биологических тканей энергией СВЧ

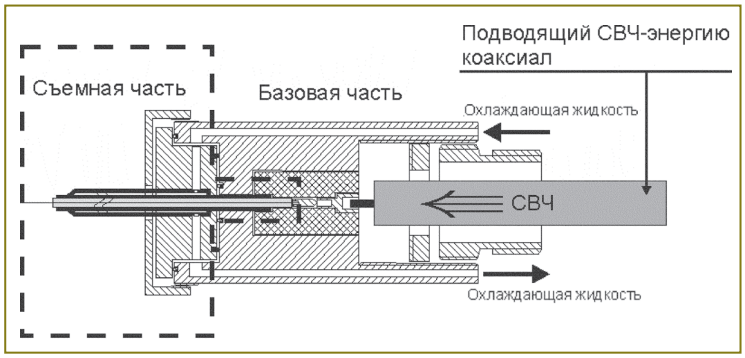

Рис. 3. Эскиз устройства охлаждаемого рабочего электрода — иглы

Принцип действия комплекса основан на введении рабочего (коаксиального) игольчатого электрода в биологическую ткань (опухоль) с последующим подведением к нему энергии СВЧ. Размер зоны коагуляции зависит только от значения подводимой мощности, времени нагрева и степени васкуляризации ткани. С целью профилактики возможного ожога тканей по ходу пункционного канала и обугливания рабочей части электрода была изготовлена игла диаметром 3 мм и длиной 250 мм с замкнутым охлаждающим водяным контуром (рис. 3).

При разработке конструкции рабочей части иглы было проведено численное моделирование распределения электрического поля, создаваемого иглой-антенной, и поглощенной СВЧ-мощности в средах, по своим параметрам приближающихся к биологической ткани: диэлектрическая проницаемость E=30, потери среды tg δ=0,4 (рис. 4).

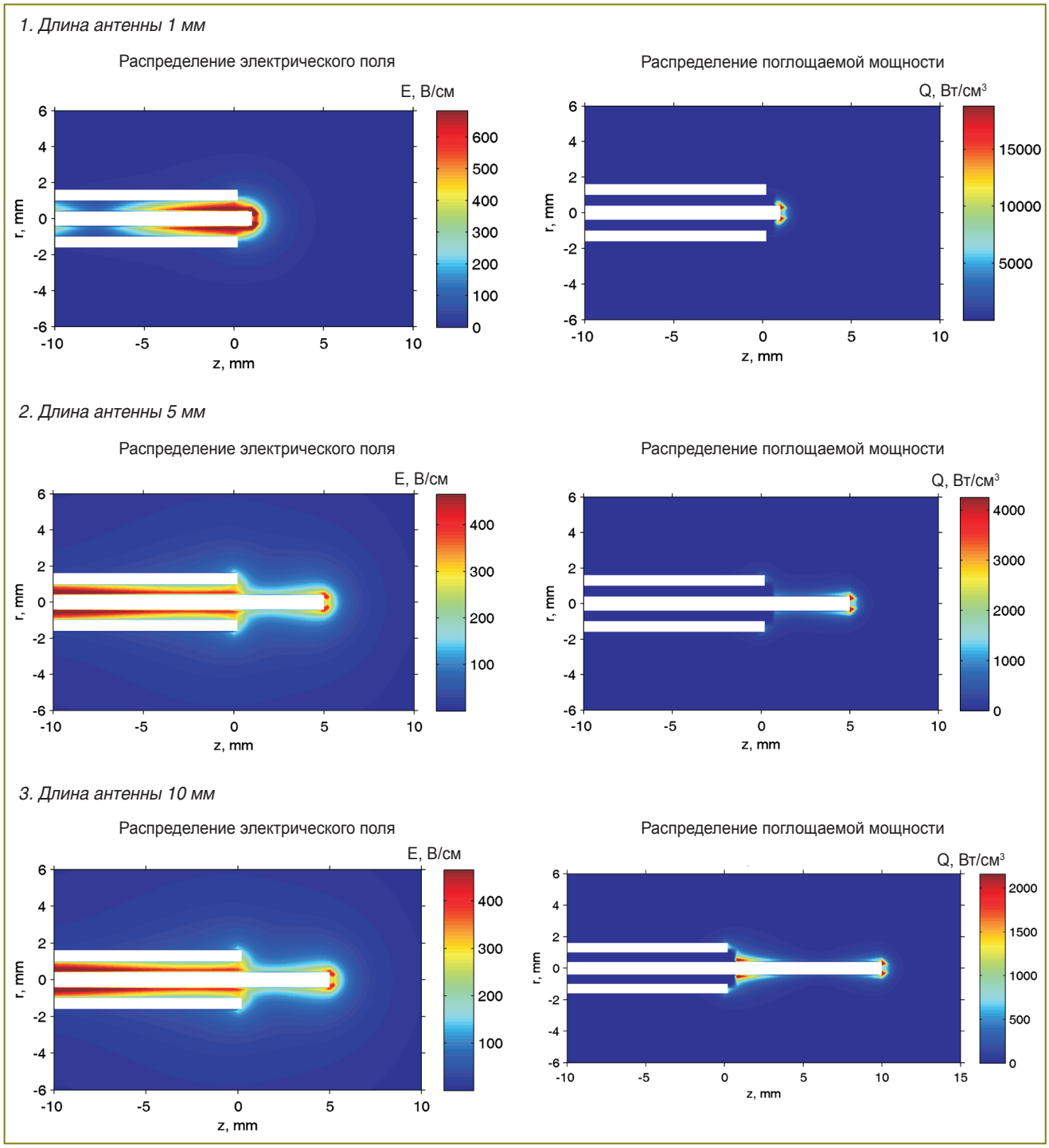

Рис. 4. Результаты численного счета при разных длинах иглы-антенны. Длина волны в свободном пространстве ~12 см

Результаты.

Стендовые испытания. При работе иглы-антенны на нагрузку (биологическая ткань) проведенные лабораторные испытания и замеры уровня потока электромагнитной энергии сертифицированными приемниками продемонстрировали СВЧ- и электрическую безопасность прибора для медицинского персонала и потенциального пациента.

Для сравнения работы разработанного комплекса СВЧ-ТА с системами РЧА была выполнена экспериментальная визуальная оценка теплового денатурирующего воздействия на животный (яичный) белок по методике, описанной Б.И. Долгушиным с соавт. [1]. Установлено, что геометрическая форма и размеры зоны денатурирующего воздействия были сопоставимы с параметрами, полученными при использовании системы для РЧА Cool-tip Radionics (рис. 5).

Положительные результаты стендовых испытаний



Рис. 5. Денатурация яичного белка вокруг электрода при СВЧ-воздействии длительностью 30 с

позволили продолжить оценку эффективности метода и устройства в эксперименте.

Экспериментальное исследование. Для экспериментов были использованы крупные лабораторные животные (свиньи). В ходе исследований оценивалась эффективность метода СВЧ-ТА печени и проводилась калибровка работы созданного аппаратного комплекса. Под внутривенным наркозом рамитаром выполнялась лапаротомия, в рану с сохранением кровотока выводилась печень. Рабочий электрод — иглу погружали в различные точки паренхимы органа. С заданной экспозицией подводили энергию нарастающей мощности. После окончания процедуры СВЧ-ТА в течение часа сохраняли кровоток в органе для проявления сосудистых реакций в зоне эксперимента. Результаты локального воздействия энергии СВЧ на паренхиму печени оценивали макроскопически (рис. 6) и микроскопически методами световой и электронной микроскопии.

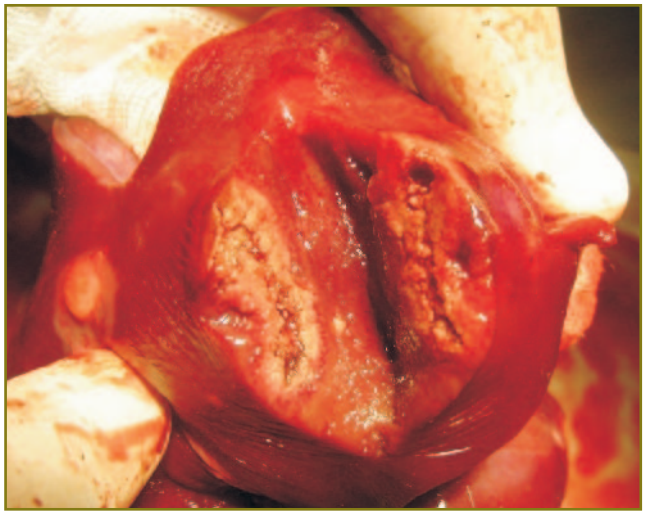

Рис. 6. Зона коагуляционного некроза ткани печени лабораторного животного в результате СВЧ-ТА (макроскопия)

При макроскопическом изучении выявлялись две зоны: зона некроза (белесая область вокруг канала электрода) и пограничная (зона кровоизлияний).

Морфологические исследования. При световой микроскопии в макроскопически сходных зонах воздействия, определяемых удаленностью от рабочего электрода, в паренхиме печени выявлены однотипные структурные изменения.

Зона некроза (А). В непосредственной близости от иглы (область белесой зоны некроза вокруг электрода) наблюдали выраженные деструктивные изменения: дезорганизацию структуры долек с разрушением печеночных балок, группирование гепатоцитов с уплотнением их цитоплазмы и отсутствием визуализации границ клеток, базофилию и фрагментацию волокон соединительной ткани. Отмечено полное отсутствие форменных элементов крови (рис. 7).

Пограничная зона (В). Зона некроза резко переходит в кровоизлияния, описываемые на макропрепарате как пограничная зона. Поля кровоизлияний отличались по окраске как от белесой зоны коагуляционных изменений, так и от визуально не измененной периферической зоны (см. рис. 7). При микроскопическом исследовании в пограничной зоне к выраженным деструктивным изменениям добавились сосудистые нарушения в виде тканевых кровоизлияний, полнокровия сосудов с нарушением структуры стенок в некоторых из них. В паренхиме печени этой области отмечены вакуолизация цитоплазмы гепатоцитов, расширение центральных вен и внутридольковых капилляров, интерстициальный отек, базофилия волокон соединительной ткани. Пограничная зона резко переходит в периферическую зону. В непосредственной близости от периферической и пограничной зон обнаружены периваскулярный отек, полнокровие сосудов, уплотнение печеночных долек, очаговое расширение внутридольковых капилляров, гепатоциты с мелкозернистой цитоплазмой.

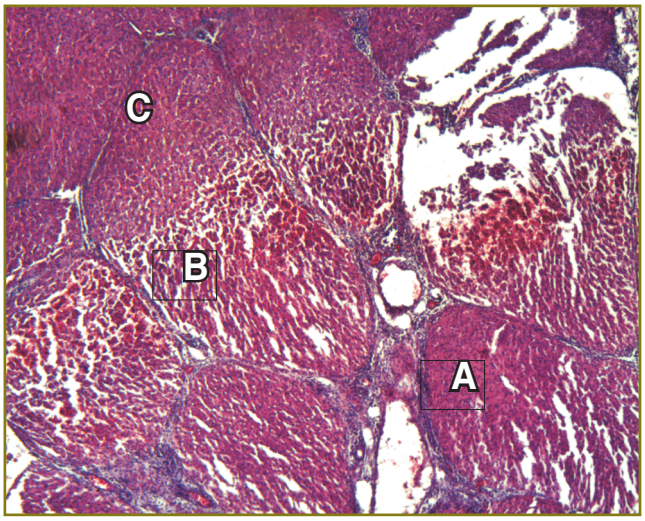

Рис. 7. Морфологические изменения: *А* — зона некроза; *В* — пограничная зона (кровоизлияние по типу геморрагического пропитывания в ткани печени) и *С* — визуально не измененная периферическая зона. Окраска гематоксилином-эозином. Ув. 400

Периферическая зона (С). По мере удаления от рабочего электрода структурные нарушения в ткани печени исчезали, а отдаленные участки периферической зоны воздействия имели обычное гистологическое строение, соответствующее условной норме.

При ***электронно-микроскопическом исследовании*** установленных зон поражения выявлены следующие изменения.

В зоне В наблюдались нарушение целостности стенок сосудов микроциркуляторного русла, выход эритроцитов в интерстициальное пространство (рис. 8). В сохранившихся капиллярах выявлены адгезия и агрегация эритроцитов, большое количество «теней» эритроцитов, вакуолизированная плазма. Ядра эндотелиоцитов содержали гетерохроматин (рис. 9). Установлено большое количество измененных гепатоцитов, имевших пикнотичные ядра с отеком перинуклеарного пространства, с везикуляцией цитоплазмы, набуханием и вакуолизацией митохондрий, отеком саркоплазматического ретикулума, наличием миелиноподобных структур (рис. 10).

В зоне С во всех сосудах микроциркуляторного русла отмечалась агрегация эритроцитов (рис. 11). Примерно половина гепатоцитов при световой микроскопии не отличалась от интактных (рис. 12). У другой половины клеток в ядрах преобладал гетерохроматин, наблюдались небольшой отек перинуклеарного пространства, расширение саркоплазматического ретикулума и просветление матрикса митохондрий, наличие миелиноподобных структур (рис. 13).

Результаты исследований были представлены в Локальный этический комитет для решения вопроса о возможности продолжения исследований в клинике.

Обсуждение. При численном моделировании распределения электрического поля, создаваемого иглой-антенной, и поглощенной СВЧ-мощности в средах, по своим параметрам приближающихся к биологической

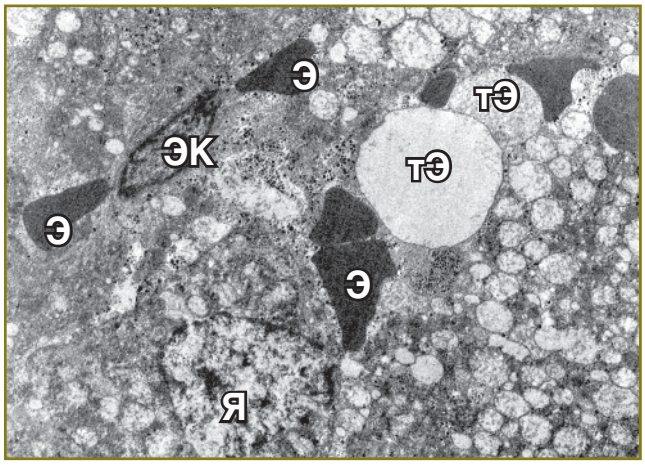

Рис. 8. Зона В. Участок ткани печени после СВЧ-воздействия: Я — пикнотичное ядро гепатоцита; ЭК — эндотелиальная клетка; Э — эритроциты; тЭ — «тени» эритроцитов. Ув. 3500

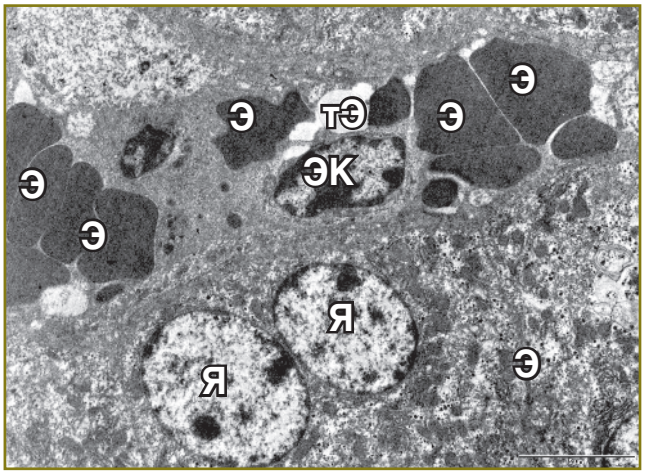

Рис 9. Зона В. Синусоидный капилляр печени после СВЧ-воздействия: Я — ядра неизмененных гепатоцитов; ЭК — эндотелиальная клетка; Э — агрегированные эритроциты; тЭ — «тени» эритроцитов. Ув. 3500

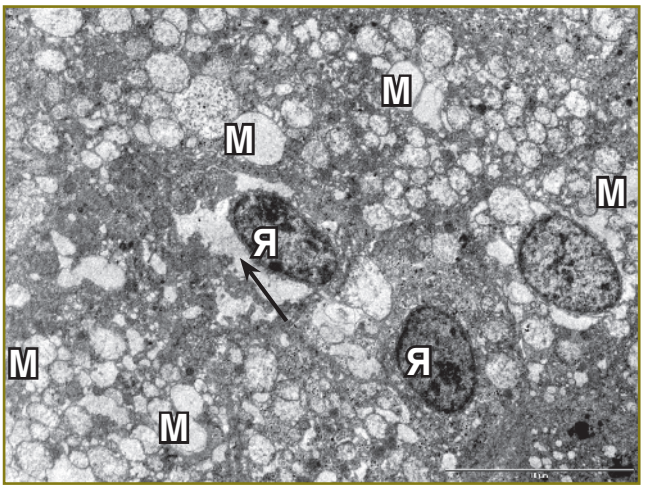

Рис. 10. Зона В. Измененные гепатоциты после СВЧ-воздействия: Я — пикнотичные ядра; М — вакуолизированные митохондрии; стрелкой показан отек перинуклеарного пространства. Ув. 2800



Рис. 11. Зона С. Синусоидный капилляр печени после СВЧ-воздействия: Э — агрегированные эритроциты; ЭК — эндотелиальная клетка. Ув. 5600

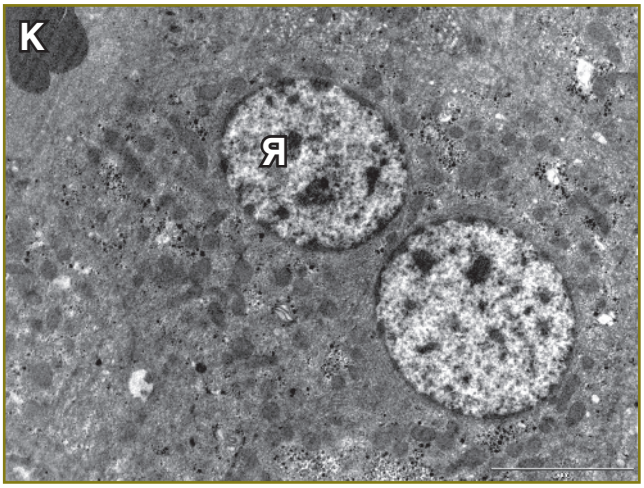

Рис. 12. Зона С. Неизмененные гепатоциты: Я — ядро гепатоцита; К — синусоидный капилляр с агрегированными эритроцитами. Ув. 4400

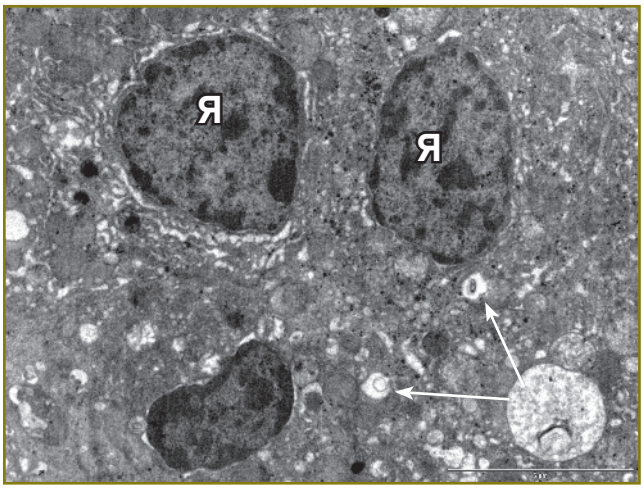

Рис. 13. Зона С. Измененные гепатоциты после воздействия: Я — ядра гепатоцитов с гетерохроматином и отеком перинуклеарного пространства; стрелками показаны миелиноподобные структуры. Ув. 5600

ткани, установлено, что оптимальное распределение полей (для крупных образований) происходит при длинах антенны 5—10 мм. Результаты моделирования были использованы при конструировании рабочей части иглы-антенны.

Применение для локальной термоаблации биологических тканей источника энергии в СВЧ-диапазоне предпочтительнее, чем в радиочастотном диапазоне, так как позволяет передать в ткань значительное количество энергии за короткий промежуток времени и не требует применения удаленного пассивного электрода. Объем и форма зоны воздействия слабо зависят от электропроводности окружающих тканей.

В ходе дальнейшего исследования ткани, подвергшейся СВЧ-воздействию, выявлено, что в ткани печени после локального СВЧ-нагрева через 1 ч формируются три зоны: зона коагуляционного некроза (полного разрушения), пограничная зона (кровоизлияния, сосудистые расстройства, некроз гепатоцитов) и самая удаленная — периферическая зона. В зоне некроза и пограничной зоне наблюдаются необратимые изменения, свидетельствующие о термическом и ишемически-гипоксическом повреждении гепатоцитов. В периферической зоне при световой микроскопии ткань печени выглядит интактной, а при электронно-микроскопическом исследовании в половине гепатоцитов определяются изменения, свидетельствующие о срыве адаптации цитолеммы гепатоцитов к нарастающему отеку и приводящие к неизбежной гибели клеток в более отдаленном периоде. С учетом неоднородности поражения гепатоцитов периферической зоны дальнейшая динамика изменений требует дополнительного изучения.

Зона повреждения в печени имеет форму овоида, размеры ее зависят только от подводимой мощности и времени воздействия.

Установленные изменения свидетельствуют о различной природе некроза ткани. Повреждающим фактором зоны А является физический (высокая температура), зоны В — физический и частично гипоксически-ишемический, зоны С — гипоксически-ишемический фактор.

Изучение дальнейших изменений периферической зоны С в клиническом аспекте очень важно, так как они определяют «страховочный отступ» зоны разрушения опухоли для профилактики рецидивирования.

Предложенная методика и созданный аппаратный комплекс для разрушения биологических тканей локальным подведением энергии СВЧ имеют большие перспективы клинического применения при полной их безопасности для персонала и пациента.

Заключение. Применение энергии СВЧ для термической абляции опухоли печени позволяет эффективно передать значительное количество энергии в ткань печени за короткий промежуток времени.

В ткани печени местное воздействие энергии СВЧ вызывает изменения в виде образования трех зон: коагуляционного некроза (полного разрушения), пограничной зоны (кровоизлияния, сосудистые расстройства, некроз гепатоцитов), периферической зоны (интактной при световой микроскопии, с изменениями на

уровне клеточных структур при электронной микроскопии).

Созданный аппаратный комплекс и предложенная методика перспективны в клинике для локальной СВЧ-аблации опухолей печени.

Работа выполнена в рамках госконтракта №02.512.12.2024 с Федеральным агентством по науке и инновациям.

Литература

1. *Долгушин Б.И., Патютко Ю.И., Шолохов В.Н. и др.* Радиочастотная термоаблация опухолей печени. Под ред. М.И. Давыдова. М: Практическая медицина; 2007.
2. *Сергеева О.Н.* Радиочастотная аблация при очаговых поражениях печени. Автореф. дис. канд. мед. наук. М: Институт хирургии им. А.В. Вишневского РАМН; 2005.
3. *Петренко К.Н., Барсукова Е.О., Полищук Л.О. и др.* Результаты радиочастотной аблации при лечении колоректальных метастазов печени. Российский журнал гастроэнтерологии, гепатологии, колопроктологии 2007; 3: 84—89.
4. *Curley S., Marra P., Beaty K. et al.* Early and late complications after radiofrequency ablation of malignant liver tumors in 608 patients. Annals of Surgery 2004; 239: 450—458.
5. *Должиков А.А., Куликовский В.Ф., Набережнев Д.И. и др.* Воздействие радиочастотной термоаблации на структуру интактной и ишемизированной печени. Бюллетень Волгоградского научного центра РАМН 2006; 1: 34—37.
6. *Kim S.K., Lim H.K., Ryu J.A. et al.* Radiofrequensy ablation of rabbit liver in vivo: effect of the Pringle maneuver on patologic changes in liver surrounding the ablation zone. Korean Journal of Radiology 2004; 5: 240—249.
7. *Kuromatsu R., Tanaka M., Shimauchi Y. et al.* Light and electron microscopic analyses of immediate and late tissue damage caused by radiofrequency ablation in porcine liver. International Journal of Molecular Medicine 2003; 11: 199—204.
8. *Lee J.M., Kim Y.K., Lee Y.H. et al.* Percutaneous radiofrecuency thermal ablation with hypertonic saline injection: in vivo study in a rabbit liver model. Korean Journal of Radiology 2003; 4: 27—34.
9. *Lu D.S., Raman S.S., Limanond P. et al.* Influence of large peritumoral vessels on outcome of radiofrequency ablation of liver tumors. Journal of Vascular and Interventional Radiology 2003; 14: 1267—1274.
10. *Гусев А.Н., Сигал В.Л., Осинский С.П.* Теплофизические модели гипертермии опухолей. Киев: Наукова думка; 1989.
11. *Загайнов В.Е., Костров А.В., Стриковский А.В., Плотников А.Ф., Горохов Г.Г.* Способ и устройство для разрушения злокачественных опухолей. А.с. №2368406 РФ. Опубл. в Б.И. 2009; 27; с.15.