

ЗНАЧИМОСТЬ ОПРЕДЕЛЕНИЯ ФРАКЦИОННОГО РЕЗЕРВА КРОВОТОКА В ОЦЕНКЕ ЭФФЕКТИВНОСТИ И ОПТИМИЗАЦИИ ЭНДОВАСКУЛЯРНОГО ЛЕЧЕНИЯ БИФУРКАЦИОННЫХ ПОРАЖЕНИЙ КРОНАРНЫХ АРТЕРИЙ

УДК 616/13—089

Поступила 28.10.2010 г.



О.В. Бритвина, ассистент кафедры лучевой диагностики ФПКВ

Нижегородская государственная медицинская академия, Н. Новгород

Цель исследования — изучить значимость измерения фракционного резерва кровотока для оптимизации и оценки эффективности эндоваскулярной коррекции поражений коронарных артерий.

Материалы и методы. Исследование давления в коронарных артериях выполнялось в рентгенохирургической операционной с помощью аппарата RADI Analyzer (Axle International). Проанализированы результаты эндоваскулярных вмешательств у 67 пациентов с бифуркационными поражениями коронарных артерий. В одной группе больных оценка коронарных артерий производилась на основании данных селективной коронарографии, в другой — помимо коронарографии выполнялось измерение фракционного резерва кровотока.

Результаты. Значимость измерения фракционного резерва кровообращения выше для оценки состояния боковой ветви бифуркации, так как установлена отрицательная корреляция его значений и результатов селективной коронарографии, в большей степени несовпадения значимости стенозов отмечены в группе с пограничными стенозами (II степени).

Ключевые слова: бифуркационные поражения коронарных артерий, фракционный резерв кровотока, провизиональное Т-стентирование, баллонная дилатация.

English

Significance of a blood flow fractional reserve detection in assessment of the coronary artery bifurcation lesion endovascular treatment effectiveness and optimization

O.V. Britvina, assistant of the PhQIF radial diagnosis chair

Nizhny Novgorod state medical academy, N. Novgorod

Aim of investigation is a study of the blood flow fractional reserve measurement significance for optimization and assessment of the coronary artery lesion endovascular correction effectiveness.

Materials and methods. An investigation of pressure in the coronary arteries was accomplished in a roentgenosurgical operating room with a use of the RADI Analyzer apparatus (Axle International). The results of endovascular interventions in 67 patients with the coronary artery bifurcation lesions are analyzed. An assessment of the coronary arteries in one group of patients was made on a basis of the selective coronarography data, and a measurement of a blood flow fractional reserve was made in the other group of patients beside a coronarography.

Results. A circulation fractional reserve measurement is more significant for a bifurcation lateral branch state assessment because a negative correlation of its meanings and the selective coronarography results is established; the non-coincidences of the stenosis significance are mostly observed in the border stenosis group (II stage).

Key words: bifurcation lesions of coronary arteries, fractional reserve of a blood flow, provisional T-stenting, balloon dilatation.

Для контактов: Бритвина Ольга Васильевна, тел. раб. 8(831)436-99-91, тел. моб. +7 920-038-05-78; e-mail: olgabritvina@gmail.com.

Среди всех интервенционных вмешательств на коронарных артериях операции по поводу истинных и «ложных» бифуркационных поражений составляют 14—18% [1]. Чрескожное коронарное вмешательство при бифуркационных стенозах связано с высокой частотой развития интраоперационных осложнений и рестенозов, даже при использовании стентов с лекарственным покрытием. Во время стентирования риск окклюзии непораженной боковой ветви составляет 9—18%, при распространении поражения на устье боковой ветви — около 65%. По данным J. Al Suwaidi с соавт. [2], в госпитальном периоде частота инфаркта миокарда и необходимость в экстренном коронарном шунтировании после эндоваскулярной коррекции в группе больных с бифуркационными поражениями были почти в 2 раза выше по сравнению с группой пациентов с небифуркационными стенозами. Частота развития рестенозов после коррекции бифуркационных поражений составляет 22—45% [2—4].

Одной из причин неудовлетворительных результатов рентгенохирургических вмешательств можно назвать сложность оценки значимости стенозов, отсутствие четких показаний для стентирования боковой ветви, что связано с ограничениями селективной коронарографии (СКГ) как наиболее распространенного метода оценки кровотока в рутинной практике. Принятая ангиографическая оценка состояния главной и боковой ветвей после коррекции недостаточна, так как является планиметрическим (силуэтным) отображением сосудов, без учета состояния гемодинамики в них. Кроме того, играет роль сложное пространственное расположение ветвей, которое затрудняет интерпретацию СКГ. В связи с этим повышается значение методов оценки физиологических параметров коронарного кровотока, в частности измерения давления в коронарных артериях и фракционного резерва кровотока (ФРК).

Цель исследования — изучить значимость измерения фракционного резерва кровотока для оптимизации и оценки эффективности эндоваскулярной коррекции поражений коронарных артерий.

Материалы и методы. В основу анализируемого материала положены результаты эндоваскулярных вмешательств у 67 пациентов с бифуркационными пораже-

ниями коронарных артерий, выполненных в период с 2005 по 2008 г. в отделении рентгенохирургических методов диагностики и лечения Специализированной клинической кардиохирургической больницы Н. Новгорода.

Возраст пациентов колебался от 31 до 75 лет, в среднем — $55 \pm 7,5$ года. Мужчин было 42 (63%), женщин — 25 (37%). Сопутствующая артериальная гипертензия выявлена у 33 человек (49%), указание на перенесенный инфаркт миокарда в анамнезе — у 8 (11,9%). Длительность клинических проявлений ИБС составляла от 1 мес до 17 лет.

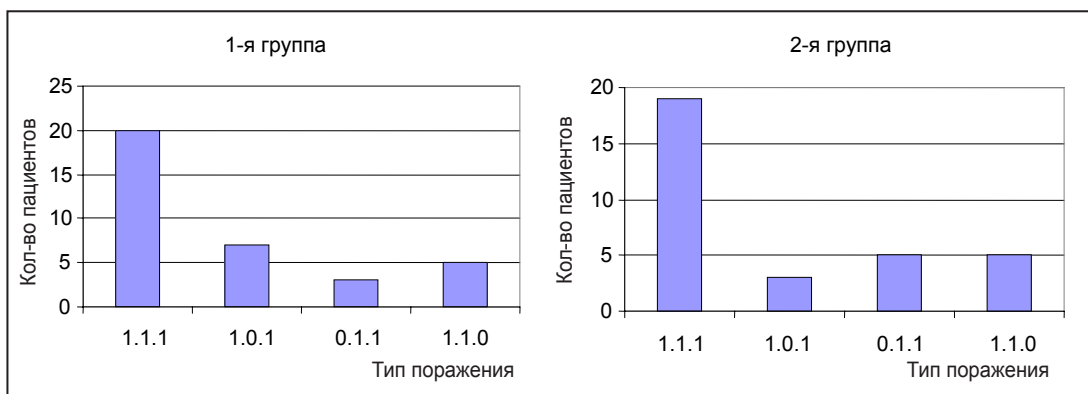
Все пациенты были поделены на две статистически однородные группы ($p > 0,05$). 1-я группа включала 35 человек (23 мужчины и 12 женщин), преобладали больные с III—IV классом стенокардии напряжения по Канадской классификации (68,6% — 24 пациента), средняя фракция выброса составила $55,3 \pm 10,2\%$, артериальная гипертензия была выявлена в 56,1% случаев (у 23 пациентов).

2-я группа пациентов включала 32 человека (19 мужчин и 13 женщин), также преобладали больные с III—IV классом стенокардии напряжения по Канадской классификации (71,9% — 23 пациента), средняя фракция выброса составила $54,4 \pm 11,4$, артериальная гипертензия выявлена в 58,1% случаев (у 25 пациентов).

При оценке данных коронарографии бифуркационные поражения коронарных артерий определялись согласно классификации A. Medina. В обеих группах преобладал тип поражения 1.1.1 (см. рисунок).

У всех пациентов при коррекции бифуркационных поражений была использована методика провизионального T-стентирования [5—8].

Результаты и обсуждение. На основании результатов СКГ у 100% пациентов 1-й группы были выявлены гемодинамически значимые стенозы основной ветви. При оценке состояния боковой ветви мы считали целесообразным выделить трех подгрупп в зависимости от степени стеноза с целью определения тактики последующего эндоваскулярного вмешательства. 1-ю подгруппу (гемодинамически незначимые стенозы боковой ветви — стеноз I степени) составили 5 пациентов (14,3%), в этой подгруппе дальнейшее эндоваскулярное лечение не проводилось. 2-ю подгруппу (гемодина-



Распределение поражения коронарных артерий у больных согласно классификации A. Medina

мически значимые стенозы боковой ветви — стеноз III степени) составили 3 пациента (8,6%), тактика лечения пациентов данной подгруппы состояла в выборе между совместной дилатацией главной и боковой ветвей по методике «целующихся баллонов» и решением вопроса об имплантации стентов в устье боковой ветви. 3-я подгруппа («пограничные» стенозы — стеноз II степени) была самой большой — 27 пациентов (77,1%), эндоваскулярное лечение заключалось в совместной дилатации главной и боковой ветвей по методике «целующихся баллонов».

Во 2-й группе состояние коронарных артерий определялось с учетом комплексной ангиографической и манометрической оценки кровотока. У основной ветви стенозы в 100% случаев оказались гемодинамически значимыми и по результатам СКГ, и по значениям ФРК. По результатам оценки боковой ветви пациенты были разделены на три подгруппы, для каждой из подгрупп определялась дальнейшая тактика эндоваскулярной коррекции. 1-ю подгруппу (гемодинамически незначимые стенозы боковой ветви — стеноз I—II степени и ФРК > 0,9) составили 4 пациента (12,5%), в этой подгруппе дальнейшее эндоваскулярное лечение не проводилось. 2-ю подгруппу (гемодинамически значимые стенозы боковой ветви — стеноз III степени по результатам СКГ, ФРК < 0,75) составили 4 пациента (12,5%), тактика лечения состояла в выборе между совместной дилатацией главной и боковой ветвей по методике «целующихся баллонов» и решением вопроса об имплантации стентов в устье боковой ветви. 3-ю подгруппу («пограничные» стенозы — стеноз II степени по результатам СКГ, ФРК > 0,75, но < 0,9) составили 24 пациента (75%), эндоваскулярное лечение заключалось в совместной дилатации главной и боковой ветвей по методике «целующихся баллонов».

По результатам СКГ в 1-й и 2-й группах после стентирования определялось достоверное уменьшение степени стенозирования (как выраженных, так и пограничных поражений). Номинальный диаметр имплантированных стентов колебался от 2,5 до 3,5 мм, протяженность стентированного сегмента — от 8 до 65 мм. После стентирования выраженных стенозов главной и боковой ветвей коронарных артерий у пациентов 2-й группы величина ФРК во всех наблюдениях была 0,8 и более, в 90% случаев — более 0,9.

На госпитальном этапе наблюдения клинически эффективными считались вмешательства, в результате которых происходило повышение толерантности к физической нагрузке на 2 функциональных класса или более, или полное исчезновение стенокардии и/или объективных признаков ишемии. Летальных исходов на госпитальном этапе наблюдения в обеих группах пациентов не было. Случаев инфаркта миокарда также не наблюдалось. Случаев острого и подострого тромбоза стентов не отмечалось. Сосудистые осложнения в месте артериального доступа в виде обширных подкожных гематом наблюдались у 3 пациентов (8,6%) 1-й группы и у 4 (12,5%) — 2-й группы.

В 1-й группе ангиографический успех вмешатель-

ства достигнут у 32 пациентов (91,4%). Во 2-й группе тактика оперативного вмешательства и эффективность лечения определялись с учетом комплексной оценки состояния коронарных артерий; положительным результатом считался при стенозе > 75% и значении ФРК > 0,9, целевые значения были достигнуты у 30 пациентов (93,8%).

Статистически значимых различий в клинической эффективности рентгенохирургического вмешательства в 1-й и 2-й группах пациентов не получено.

Отдаленные результаты в обеих группах наблюдения оценивались через 12 мес после вмешательства. Определяли выживаемость, частоту неблагоприятных клинических событий (смерть, инфаркт миокарда, рецидив клиники стенокардии) и качество жизни (отсутствие приступов стенокардии и неблагоприятных клинических событий) у пациентов с достигнутым непосредственным клиническим успехом после стентирования. Отдаленные результаты исследования оценивали при плановом и повторном обращении больных, а также по данным анкетирования и телефонного опроса. Они были прослежены у 63 пациентов: у 33 пациентов (94,3%) 1-й группы и у 30 пациентов (93,8%) 2-й группы.

При сравнении отдаленных результатов в двух группах было установлено, что в группе больных, которым во время интервенционной коррекции проводилась комплексная эндоваскулярная оценка состояния коронарных артерий и в соответствии с полученными результатами выбиралась тактика рентгенохирургического лечения, рестенозы в области вмешательства возникали статистически значимо реже ($p < 0,005$). Инфаркт миокарда в отдаленном периоде у пациентов 2-й группы также диагностирован достоверно реже, чем у больных, вошедших в 1-ю группу ($p < 0,05$).

Вмешательства при бифуркационных поражениях остаются одними из самых технически сложных эндоваскулярных вмешательств: необходимо добиться восстановления просвета как магистрального сосуда, так и боковой ветви. Измерение ФРК позволяет более детально определить состояние коронарного русла в зоне поражения и, как следствие, оптимизировать тактику вмешательства, оценить эффективность эндоваскулярного лечения бифуркационных поражений коронарных артерий. Определение ФРК позволяет оценивать изменения состояния сосуда интраоперационно (в том числе оценить «эффект снегоочистителя» после стентирования главной ветви), а также свести к минимуму риск развития госпитальных и отдаленных осложнений за счет оптимизации эндоваскулярного лечения, уменьшить количество используемых стентов.

Во время работы была установлена прямая корреляция результатов СКГ со значениями ФРК при оценке состояния основной ветви, что снижает значимость определения ФРК в основной ветви. Корреляция результатов СКГ и значений ФРК при оценке состояния боковых ветвей — отрицательная, что, по-видимому, связано с ограничениями СКГ и слож-

ной пространственной геометрией боковых ветвей. В большей степени несоответствие оценки значимости стеноза было выявлено во 2-й подгруппе пациентов (пациенты с пограничными стенозами). Таким образом, значимость измерения ФРК для оценки состояния боковой ветви бифуркации является высокой. Дифференцированный подход к выполнению эндоваскулярного вмешательства у пациентов с бифуркационными поражениями коронарных артерий обеспечил своевременное решение тактических вопросов, связанных с выбором метода коррекции, позволил обеспечить безопасность процедуры, снизить риск развития осложнений, уменьшить материальные затраты на лечение.

Заключение. Комплексный рентгеноваскулярный метод исследования коронарных сосудов (ангиография, внутрисосудистая манометрия) является высокоинформативным способом диагностики гемодинамической значимости стеноза и определяет последующую тактику интервенционного вмешательства.

Значимость измерения фракционного резерва кровообращения выше для оценки состояния боковой ветви бифуркации, так как установлена отрицательная корреляция его значений и результатов селективной коронарографии, в большей степени несовпадения значимости стенозов отмечены в группе с пограничными стенозами (II степени).

Пограничные стенозы коронарных артерий со степенью сужения просвета по диаметру от 50 до 70% минимальным диаметром просвета ≥ 2 мм по результатам коронарной ангиографии при значениях фракционного резерва кровотока $>0,75$ по результатам внутрисосудистой манометрии не требуют стентирования. Показаниями для стентирования являются стеноз III степени по результатам селективной коронарографии и/или фракционный резерв кровообращения $<0,75$.

Критериями успешного вмешательства являются результаты комплексной рентгеноваскулярной оценки: стеноз $>75\%$ и фракционный резерв кровотока $>0,9$.

Литература

1. Иоселиани Д.Г., Громов Д.Г., Семитко С.П., Колединский А.Г., Толчян И.С. Бифуркационное поражение коронарного русла: судьба боковых ветвей при стентировании только магистральных артерий в месте бифуркации. Международный журнал интервенционной кардиоангиологии 2005; 8: 17—20.
2. Al Suwaidi J., Yeh W., Cohen H.A., Detre K.M., Williams D.O., Holmes D.R.Jr. Immediate and one-year outcome in patients with coronary bifurcation lesions in the modern era (NHLBI dynamic registry). Am J Cardiol 2001 May 15; 87(10): 1139—1144.
3. Finci L., Ferraro M., Nishida T., Albiero R., Corvaja N., Vaghetti M., Stankovic G., Recchia M., Di Mario C., Colombo A. Coronary stenting beyond standard indications. Immediate and follow-up results. Ital Heart J 2000 Nov; 1(11): 739—748.
4. Gobeil F., Lefevre T., Guyon P., Louvard Y., Chevalier B., Dumas P., Glatt B., Loubeyre C., Royer T., Morice M.C. Stenting of bifurcation lesions using the Bestent: a prospective dual-center study. Catheter Cardiovasc Interv 2002 Apr; 55(4): 427—433.
5. Kokis A., Sengotuel G., Lefevre T. et al. Provisional versus systematic T stenting: insights from a large, prospective single centre date base. JACC 2004 (abs. Supp.).
6. Lefevre T., Louvard Y., Morice M.C., Dumas P., Loubeyre C., Benslimane A., Premchand R.K., Guillard N., Piechaud J.F. Stenting of bifurcation lesions: classification, treatments and results. Catheter Cardiovasc Interv 2000 Mar; 49(3): 274—283.
7. Lefevre T., Louvard Y., Morice M.C., Loubeyre C., Piechaud J.F., Dumas P. Stenting of bifurcation lesions: a rational approach. J Interv Cardiol 2001 Dec; 14(6): 573—585.
8. Pan M., Suarez de Lezo J., Medina A., Romero M., Segura J., Ramirez A., Pavlovic D., Hernandez E., Ojeda S., Adamuz C. A stepwise strategy for the stent treatment of bifurcated coronary lesions. Catheter Cardiovasc Interv 2002 Jan; 55(1): 50—57.