

КОЖНО-КОСТНАЯ РЕКОНСТРУКЦИЯ ПАЛЬЦЕВ КИСТИ С ИСПОЛЬЗОВАНИЕМ КРОВΟΣНАБЖАЕМЫХ ТРАНСПЛАНТАТОВ

УДК 617.577—089.843
Поступила 27.01.2011 г.



Н.М. Александров, д.м.н., старший научный сотрудник микрохирургического отделения;
С.В. Петров, к.м.н., ведущий научный сотрудник микрохирургического отделения

Нижегородский НИИ травматологии и ортопедии Минздравсоцразвития России, Н. Новгород

Цель исследования — разработать новые способы кожно-костной реконструкции пальцев кисти, обеспечивающие стабильность их костной основы и возможность реиннервации при минимальном донорском изъяне.

Материалы и методы. Реконструкция первого и трехфаланговых пальцев кисти с использованием пересадки кожно-костных комплексов различного строения на микрососудистых анастомозах и перемещения лучевого кожно-костного лоскута на сосудистой ножке осуществлена у 32 больных с травматическими дефектами кисти механической (23), термической (8) и огнестрельной (1) этиологии. Большая часть мягких тканей пальца была восстановлена путем пластики лоскутами на временных питающих ножках.

Результаты исследования. Приживляемость пересаженных и перемещенных комплексов тканей составила 93,74%. Полный и частичный некрозы пересаженного комплекса тканей имели место в одном случае каждый (3,13%). Все кожно-жировые лоскуты прижились. Все донорские раны были ушиты первичными швами, зажали первичным натяжением с минимальным донорским изъяном. Биомеханические параметры на интактной и оперированной стопах в различные сроки после операции достоверно не отличались.

Из 19 человек, у которых известны отдаленные исходы лечения, отличные функциональные результаты отмечены у 2 (10,53%), хорошие — у 7 (36,84%), удовлетворительные — у 6 (31,58%), а неудовлетворительные — у 4 (21,05%).

Ключевые слова: реконструкция пальцев кисти, пластика кожно-жировым лоскутом на ножке, пересадка кожно-костного комплекса на микрососудистых анастомозах, перемещение кожно-костного лучевого лоскута.

English

Osteocutaneous repair of fingers using blood supplied grafts

N.M. Alexandrov, D.Med.Sc., Senior Research Worker, the Department of Microsurgery;
S.V. Petrov, PhD, Leading Research Worker, the Department of Microsurgery

Nizhny Novgorod SRI of Traumatology and Orthopedics of the RF Ministry of Public Health and Social Development, Nizhny Novgorod

The aim of the investigation is to develop new methods of osteocutaneous repair of fingers providing the stability of their osseous basis and the possibility of reinnervation when a donor defect is minimal.

Materials and Methods. The repair of the first and triphalangeal fingers using transplantation of osteocutaneous complexes of various structures on microvascular anastomoses and the displacement of radial osteocutaneous flaps on vascular pedicle have been performed in 32 patients with traumatic hand defects of mechanical (23), thermal (8) and gunshot (1) etiology. The most part of finger soft tissues have been repaired by means of temporal pedicle flap plasty.

Results. Acceptability of grafts and displaced tissue complexes was 93.74%. There was one case of complete necrosis and one case of partial necrosis of the implant (3.13%). All cellulocutaneous flaps were accepted. Primary stitches were put on all donor wounds which healed with primary adhesion and minimal defects. Biochemical parameters on intact and operated feet in various periods after the surgery did not differ significantly.

Для контактов: Петров Сергей Викторович, тел. раб. 8(831)436-14-07, тел. моб. +7 910-386-07-67; e-mail: nniito@gmail.com

From 19 patients, whose long-term outcomes are known, excellent functional results are noted in 2 (10.53%) patients, good results — in 7 (36.84%) patients, satisfactory results — in 6 (31.58%) patients, and poor results — in 4 (21.05%) patients.

Key words: repair of fingers, cellulocutaneous pedicle flap plasty, transplantation of osteocutaneous complex on microvascular anastomoses, radial osteocutaneous flap displacement.

Пересадка и перемещение кожно-костных тканевых комплексов с осевым кровотоком являются одним из наиболее эффективных методов лечения беспалых больных, позволяя за один этап восстановить и костную основу, и мягкие ткани отсутствующего пальца [1]. При реализации данного подхода достигается прирост количества пальцев на кисти и адекватный функциональный результат без уменьшения числа пальцев на стопе или другой кисти. Однако многие аспекты применения метода остаются неизученными. В частности, не исследована устойчивость трансплантатов различного строения к резорбции в зависимости от вариантов их кровоснабжения. Нуждаются в уточнении показания к применению подобных трансплантатов, необходимо разработать пути уменьшения донорского изъяна при кожно-костной реконструкции пальца [2]. Чувствительность кожно-костного пальца оставляет желать лучшего, что обуславливает поиск новых методов реконструкции, позволяющих осуществить реиннервацию его кожных покровов [3].

Цель исследования — разработать новые способы кожно-костной реконструкции пальцев кисти, обеспечивающие стабильность их костной основы и возможность реиннервации при минимальном донорском изъяне.

Материалы и методы. Реконструкция кисти и пальцев с применением пересадки кожно-костных комплексов на микрососудистых анастомозах и перемещения их на периферической сосудистой ножке осуществлена у 32 больных с дефектами кисти механической (23), термической (8) и огнестрельной (1) этиологии. Впервые данный подход применен нами в 1989 г. Первичная реконструкция выполнена у 8 больных, вторичная — у 24 человек. Средний возраст пациентов составил $33,8 \pm 2,1$ года. Лиц мужского пола было 30 (93,8%), женского — 2 (6,2%). Уровни культей восстанавливаемых пальцев варьировали в пределах голвки основной фаланги и костей запястья. Культи только I пальца имела место у 11 больных (34,8%), культи I и одного или нескольких трехфаланговых пальцев — у 7 (21,9%), культи всех пальцев на различных уровнях — у 9 (27,9%). Только у 5 пациентов (15,6%) был сохранен I палец при наличии культи одного или нескольких трехфаланговых пальцев. У 13 больных (54,2%) из 24 с последствиями травм наличие культи I пальца сочеталось с приводящими контрактурами I пястной кости в запястно-пястном суставе различной степени и деформациями сохранившихся пальцев.

С использованием отдаленной пластики чаще всего осуществлялась реконструкция I пальца — в 24 случаях (75,0%), II — в двух (6,2%), III — в одном (3,1%) и IV — в двух (6,2%); локтевого края кисти при тотальном отсутствии 2–5 лучей — в трех (9,4%).

Для восстановления большей части мягкого осто-

ва пальца применяли стебель Филатова (у 16; 50,0%), сдвоенный лоскут Конверса–Блохина (у 6; 18,8%), острый стебель (у 8; 25,0%) и паховый лоскут (у 2; 6,2%). Лоскуты формировали в боковой области живота (у 28; 87,5%), паховой области (у 3; 9,4%) и на грудной клетке (у 1; 3,1%). Филатовский стебель, как правило, выкраивали по методике Б.В. Парина, а острый стебель — по способу В.В. Азолова. Реконструкцию костного остова пальца и кисти выполняли путем пересадки на микрососудистых анастомозах сегмента II плюсневой кости (у 13; 40,6%), сегмента II плюсневой кости в сочетании с бессосудистым костным трансплантатом (у 2; 6,2%), малоберцовой кости (у 3; 9,4%), фрагмента гребня подвздошной кости (у 1; 3,1%) и перемещения фрагмента лучевой кости на сосудистой ножке (у 13; 40,6%). Трансплантаты из II плюсневой, малоберцовой и лучевой костей пересаживали или перемещали на нервно-сосудистой ножке вместе с островковым кожно-жировым лоскутом размерами $2,0 \times 3,0$ см с обязательным формированием мышечной муфты. При выделении фрагмента лучевой кости на торцевой поверхности трансплантата дополнительно выкраивали осевой мышечный лоскут, связанный с лучевой артерией [4]. Анастомозы артерии, вены и нерва питающей ножки формировали под операционным микроскопом Opton Universal S3 ф. Karl Zeiss (Германия) с использованием прецизионного инструментария и шовного материала. В случае перемещения лучевого лоскута на дистальной сосудистой ножке возникала необходимость в формировании лишь венозных анастомозов.

Ультразвуковое доплеровское исследование сосудов пересаженных и перемещенных комплексов проводилось на аппаратно-программном комплексе «Ангиодин», дуплексное сканирование — на ультразвуковом аппарате HDJ-3000 ф. ATL (США); исследования функций стоп (здоровой и оперированной) — на платформе F-SCAN, модели F-SCAN Lite, Version 3.623, ф. Tekscan, Inc. (США). Выполнялись гистологические исследования костных фрагментов, взятых из дистальных отделов трансплантатов во время корригирующих операций. Препараты окрашивались гематоксилин-эозином. Кроме того, применялись клинические и рентгенологические методы исследования.

Статистическая обработка полученных клинических и лабораторных данных проводилась с использованием критериев Вилкоксона, Манна–Уитни и корреляционного анализа.

Результаты и обсуждение. Приживляемость пересаженных и перемещенных кожно-костных комплексов составила 93,74%. Некроз пересаженного комплекса тканей имел место в двух случаях (6,26%) — в одном частичный, во втором — полный. Все пересаженные кожно-жировые лоскуты прижились.

Рентгенометрические исследования костного остова восстановленных пальцев в различные сроки после операции выявили резорбцию лишь дистальных концов кровоснабжаемых трансплантатов, наиболее выраженную при перемещении фрагмента лучевой кости (длина трансплантата через 25,4±4,5 мес составила 89,8% от исходной, а ширина дистального конца — 79,4%). В случаях использования сегмента плюсневой кости длина трансплантата через 36,6±9,7 мес после операции составила 93,3% от исходных показателей, а ширина — 89,1%. В то же время известно, что в условиях реконструкции пальца за счет бессосудистых трансплантатов они подвергаются гораздо большей резорбции [5].

При гистоморфологических исследованиях большая степень выраженности патологических изменений, прежде всего некробиоза и некроза костной ткани, также была присуща краевым фрагментам лучевой кости, в отличие от трубчатых трансплантатов. Причиной этого, по-видимому, является большая сохраненность внутрикостного и эндостального кровоснабжения трубчатого трансплантата.

Одноэтапная реконструкция мягких тканей и скелета пальца за счет пересадки или перемещения кожно-костного комплекса на микроанастомозах нередко сопровождается значительным донорским изъяном или недостаточным кровоснабжением краевого костного трансплантата, используемого наиболее часто. В связи с этим наряду с кровоснабжаемыми фрагментами лучевой кости нами применялись сегментарные трансплантаты из II плюсневой и малоберцовой костей, не получившие должного распространения при реконструкции утраченных пальцев в связи с анатомическими сложностями формирования тканевого комплекса. Кроме того, возникают существенные проблемы при закрытии донорской раны, требующие выполнения корригирующих операций, включая лоскутную пластику, из-за образовавшегося косметического изъяна. В связи с этим целесообразнее, на наш взгляд, кожный лоскут комплекса в случае использования данных трансплантатов выкраивать небольших размеров, использовать его только для формирования рабочей и торцевой поверхностей пальца, а большую часть его кожных покровов восстанавливать с помощью пластики другим лоскутом (осевым или на временной питающей ножке) на подготовительном этапе или во время собственно реконструкции костного остова.

Лоскуты предварительно пересаживали на кисть с образованием мягкотканного остова для последующей пересадки или перемещения в него костного трансплантата с небольшим кожным лоскутом [4, 6–8]. Донорские раны при данном подходе закрываются первичными швами, что позволяет значительно уменьшить косметический и функциональный изъян на стопе и голени и избежать корригирующих вмешательств.

Несмотря на определенные трудности, связанные с необходимостью выполнения дополнительной лоскутной пластики, кожно-костная реконструкция с использованием кровоснабжаемых сегментов малоберцовой и II плюсневой костей, на наш взгляд, имеет

преимущества перед одномоментной кожно-костной реконструкцией кровоснабжаемыми трансплантатами из лопаточной и паховой областей. При реализации такого подхода отмечается устойчивость пересаженного костного трансплантата к процессам резорбции, возможна реиннервация кожного лоскута и меньше донорский изъян.

Одним из наиболее распространенных вариантов кожно-костной реконструкции пальца в настоящее время является операция Моррисона, заключающаяся в реконструкции пальца за счет бессосудистого костного трансплантата и пересадки на микрососудистых и микроневральных анастомозах кожно-костного лоскута из I пальца стопы, включающего ногтевую пластинку и фрагмент ногтевой фаланги. Метод позволяет восстановить достаточную чувствительность (тест Вебера — в пределах 10–12 мм) на пальце и его адекватный внешний вид. Однако при выполнении этой операции имеет место нестабильность костного остова. Так, по данным K.S. Lee с соавт. [9], через 2 года после вмешательства отмечается резорбция бессосудистого костного трансплантата на 16,7%, которая в дальнейшем прогрессирует. Кроме того, существенным недостатком метода является формирование донорского изъяна на стопе в связи с необходимостью использования свободных кожных трансплантатов для закрытия дефектов I и II пальцев на их тыльной и подошвенной поверхностях и с отсутствием дистального отдела ногтевой фаланги I пальца, что приводит к нарушению функции ходьбы.

Донорский изъян после пересадки фрагмента II плюсневой кости в наших наблюдениях был минимален. На стопе сохранялись все пальцы, их внешний вид после операции не менялся. Косметический вид стопы и кожные покровы на ее тыльной поверхности были вполне адекватными. После пересадки фрагмента плюсневой кости отмечались лишь незначительные изменения биомеханических показателей нагрузки на передний и задний отделы стопы, времени переноса стопы, коэффициента ритмичности после операции и в ближайшие сроки после нее ($p=0,11-0,068$ для различных параметров). В отдаленные сроки после операции отмечалась полная нормализация биомеханических параметров оперированной стопы с тенденцией к увеличению максимальной силы толчка ($p=0,11$). При изучении биомеханических показателей интактной стопы в различные сроки после операции обнаружены практически такие же тенденции ($p=0,11$).

По нашему мнению, пересадка фрагмента II плюсневой кости может быть использована при наличии на стопе узких и длинных пальцев, резко отличающихся по форме от I пальца кисти, и нецелесообразности в связи с этим их пересадки. В случае кожно-костной реконструкции пальца нашим методом можно достичь адекватной его толщины в результате проведенной коррекции мягких тканей, так как стебельчатые лоскуты очень пластичны и хорошо моделируются. Причем кровоснабжаемый фрагмент II плюсневой кости может быть пересажен даже на короткую культю основной фаланги I пальца, что позволяет получить при этом па-

лец с возможностью выполнения активных движений в пястно-фаланговом суставе.

Во всех случаях приживления сегментов кисти у больных улучшилась функция схвата. Тест Вебера на островковом лоскуте составил 10–15 мм, что совпадает с данными, полученными при кожно-костной реконструкции пальца по Моррисону [9]. Отдаленные результаты лечения оценивались по методике А.Е. Белоусова (1984), усовершенствованной нами. В этом случае результат оценивается положительно только при достижении полного схвата кисти. Из 19 больных, у которых известны отдаленные исходы лечения, отличные и хорошие результаты отмечены почти у половины больных (9; 47,27%), удовлетворительные — у 6 (31,58%), а неудовлетворительные — у 4 (21,05%). Неудовлетворительно оценены результаты в основном при тотальных дефектах I луча и осложнениях операций, но и у этих больных достигнуто улучшение функции кисти.

Приводим клинический пример.

Больной С., 38 лет, поступил в Нижегородский НИИТО по поводу травматического отрыва I и V пальцев, открытого перелома основной фаланги IV пальца, перерыва сухожилий сгибателей II и IV пальцев левой кисти (рис. 1). В связи с разрушением отчлененного I пальца и его нереплантабельностью было

решено выполнить кожно-костную реконструкцию I пальца. В экстренном порядке больному осуществлена первичная хирургическая обработка ран, формирование культи I и V пальцев, остеосинтез основной фаланги IV пальца спи-

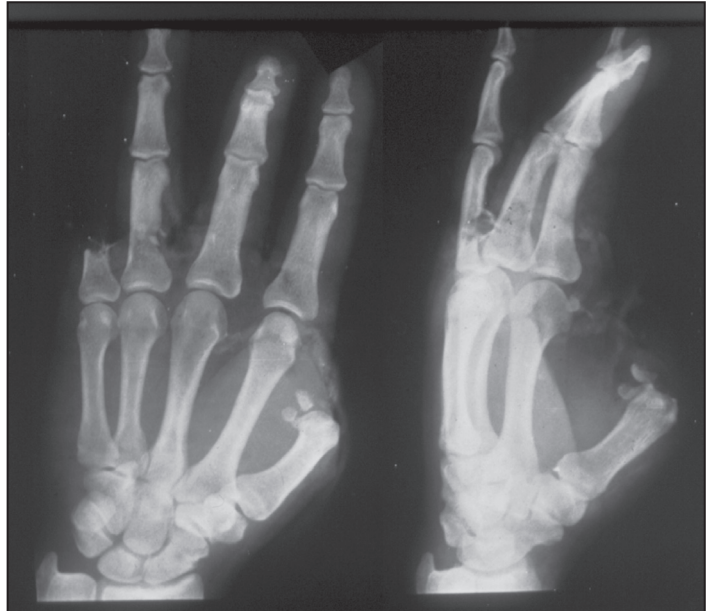

Рис. 1. Больной С., рентгенография левой кисти до реконструкции I пальца

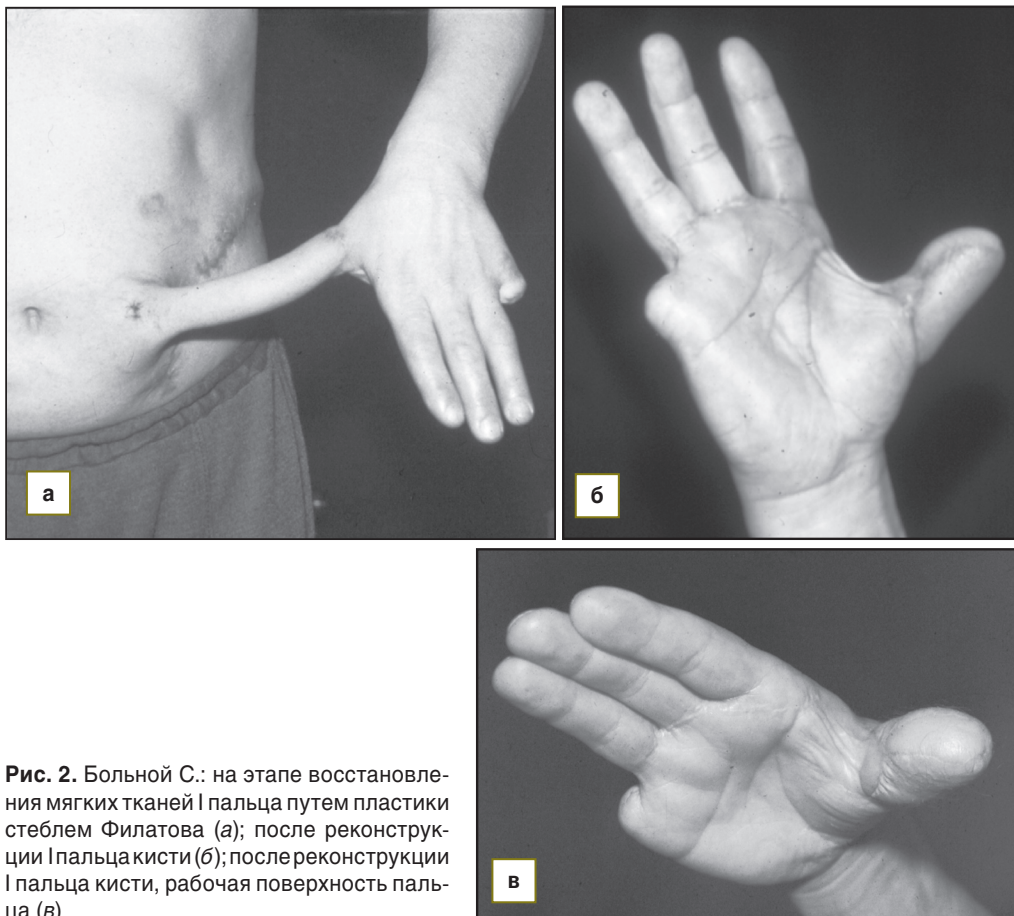


Рис. 2. Больной С.: на этапе восстановления мягких тканей I пальца путем пластики стеблем Филатова (а); после реконструкции I пальца кисти (б); после реконструкции I пальца кисти, рабочая поверхность пальца (в)

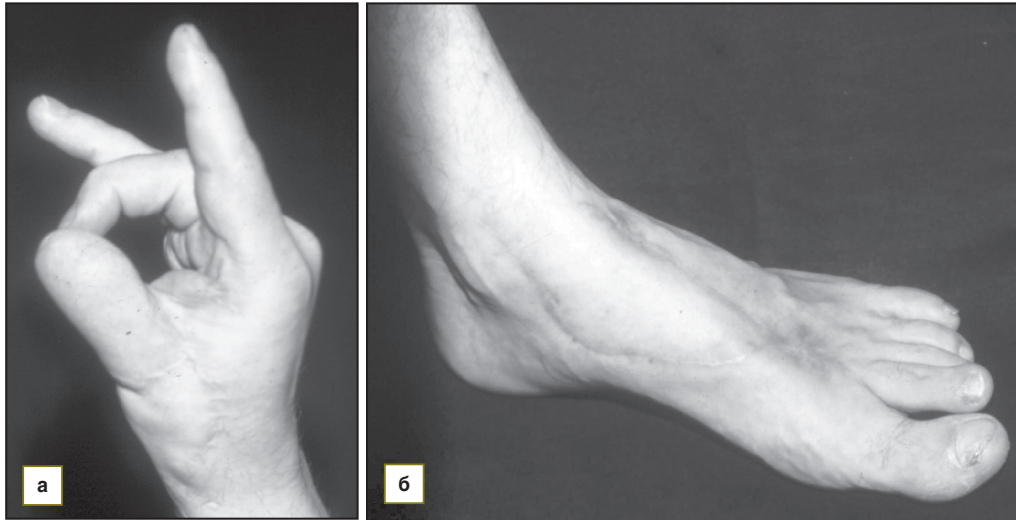


Рис. 3. Больной С. через 2 года 8 мес после реконструкции I пальца: а — возможность противопоставления III пальцу; б — внешний вид донорской стопы

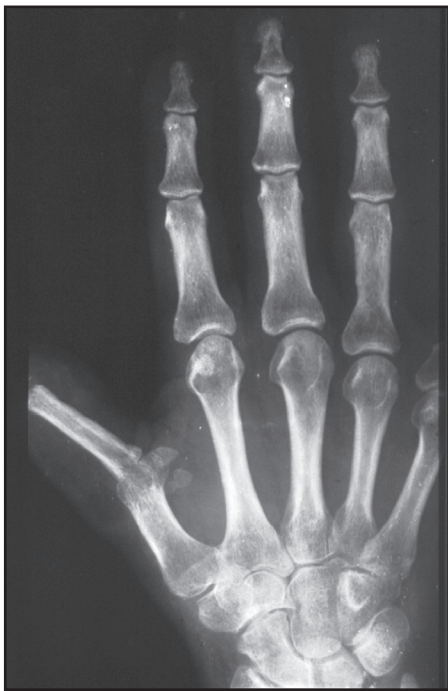

Рис. 4. Больной С., рентгенография левой кисти после реконструкции I пальца

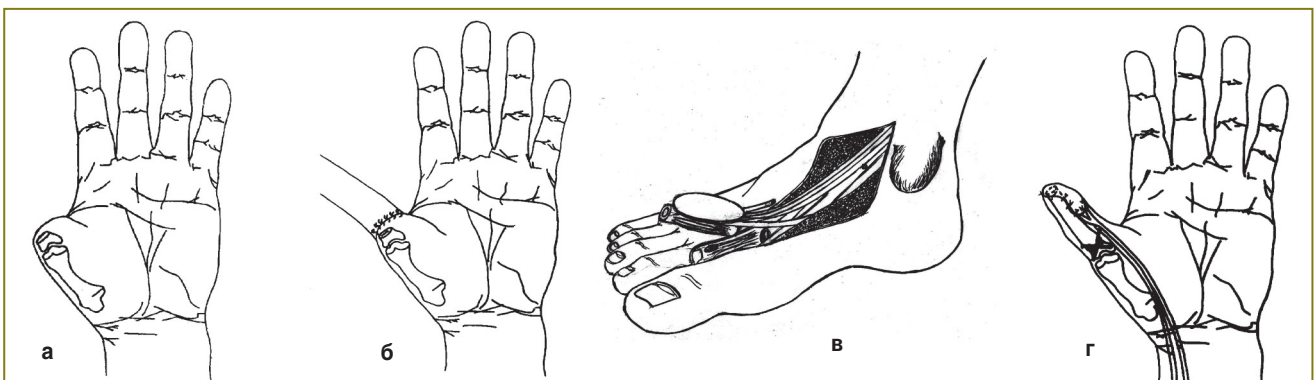


Рис. 5. Схема операции: а — кисть до реконструкции I пальца; б — кисть после подшивания острого стебля к культе I пальца; в — кожно-костный трансплантат из II плюсневой кости, выделенный на сосудисто-нервной ножке; г — кисть после пересадки кожно-костного трансплантата из II плюсневой кости на микрососудистых анастомозах

цами. Для последующего восстановления мягких тканей пальца был сформирован хронический стебель Филатова на животе. На следующем этапе выполнена миграция одной ножки стебля Филатова на культю I пальца (рис. 2, а). Через месяц одновременно с отсечением второй ножки стебля от живота выполнена пересадка фрагмента II плюсневой кости на микроанастомозах на культю I пальца. При этом трансплантат был взят с островковым кожно-жировым лоскутом, включающим глубокую ветвь малоберцового нерва. Лоскут был расположен на локтевой и торцевой поверхностях сформированного I пальца. Выполнен микрохирургический шов нерва островкового лоскута с поверхностной ветвью лучевого нерва (рис. 2, б, в). Через год после операции отмечена возможность противопоставления I пальца остальным, его приведения и отведения (рис. 3–5). Дискриминационная чувствительность на лоскуте равнялась 9 мм. Длина пересаженного трансплантата после операции составляла 3,8 см, ширина его дистального конца — 0,9 см; через 2 года 8 мес размеры были 3,7 см и 0,8 см соответственно.

Заключение. Разработанные способы кожно-костной реконструкции пальцев с использованием кровоснабжаемых трансплантатов и кожно-жировых лоскутов на временных питающих ножках позволяют получить вполне адекватные функциональные результаты с минимальным донорским изъяном даже при самых тяжелых дефектах кисти. Костный остов пальца необходимо формировать из кровоснабжаемого трансплантата. Используемые сегментарные трансплантаты из II плюсневой кости и малоберцовой кости обладают наибольшей устойчивостью к процессам резорбции по сравнению с фрагментарными трансплантатами.

References

1. Afanas'ev L.M. *Khirurgicheskaya taktika v lechenii bol'nykh s otkrytymi sochetannymi povrezhdeniyami verkhnikh konechnostey i ikh posledstviyami*. Avtoref. dis. ... dokt. med. nauk [Surgical approach in treatment of patients with open concomitant injuries of upper extremities and their circumstances. Abstract of Dissertation for the degree of Doctor of Medical Science]. Novosibirsk; 1999.
2. Petrov S.V., Aleksandrov N.M. *Kombinirovannye metody vosstanovleniya luchevogo kraya kisti* [Combined methods of restoration of radial edge of a hand]. Nizhny Novgorod; 1997; 16 p.
3. El-Khatib H.A., Hammouda A.H. Reverse osseofasciocutaneous radial forearm flap for thumb reconstruction: a flap design and case series. *J Hand Surg* 2005 Nov; 30(6): 1298–1304.
4. Aleksandrov N.M., Petrov S.V. *Sposob formirovaniya sdvoennogo kozhno-zhirovogo loskuta* [The way of formation of doubled cellulocutaneous flap]. Patent 2112448 RF, MPK A61 V 17/56. 1998.
5. Azolov V.V. *Rekonstruktivno-vosstanovitel'nye operatsii pri utrate pal'tsev kisti i nekotorye sotsial'no-ekonomicheskie aspekty etoy problem*. Avtoref. dis. ... dokt. med. nauk [Reconstructive and restorative surgeries in loss of fingers and some social and economic aspects of the problem. Abstract of Dissertation for the degree of Doctor of Medical Science]. Moscow; 1977.
6. Petrov S.V., Aleksandrov N.M. *Sposob plastiki lokteвого kraya kisti pri kul'tyakh 2–5 pyastnykh kostey* [The technique of plasty of ulnar edge of a hand in stumps of 2–5 metacarpal]. Patent 2061425 RF, MPK A61 V 17/56. 1996.
7. Aleksandrov N.M., Mitrofanov N.V. *Sposob kombinirovannoy plastiki kul'ti pervogo pal'tsa kisti* [The technique of a combined plasty of the first finger stump]. Patent 2210334 RF, MPK A61 V 17/56. 2003.
8. Aleksandrov N.M. *Sposob formirovaniya kozhno-kostnogo pal'tsa kisti iz luhevogo loskuta* [The way of formation of osteocutaneous finger from radial flap]. Patent 2214173 RF, MPK A61 V 17/00, A61 V 17/56, A61 V 17/322. 2003.
9. Lee K.S., Park J.W., Chung W.K. Thumb reconstruction with a wraparound free flap according to the level of amputation. *J Hand Surg* 2000 July; 25(4): 644–650.