

НОВЫЙ ВЗГЛЯД НА ПРОФИЛАКТИКУ ОСЛОЖНЕНИЙ ПРИ ЛАПАРОСКОПИЧЕСКОЙ ХОЛЕЦИСТЭКТОМИИ

УДК 616.366—089.87—06—084

Поступила 8.11.2010 г.



Г.В. Фомов, врач хирург-эндоскопист¹; аспирант кафедры хирургии²;
А.С. Мухин, д.м.н., зав. кафедрой хирургии ФПКВ³;
Г.И. Подолинный, д.м.н., профессор кафедры терапии №1²;
В.П. Горпинюк, врач-хирург, зав. отделением эндоскопической и малоинвазивной хирургии¹;
В.В. Звягинцев, врач-эндоскопист¹; аспирант кафедры хирургии²

¹Республиканская клиническая больница, г. Тирасполь, Республика Молдова;

²Приднестровский государственный университет, г. Тирасполь, Республика Молдова;

³Нижегородская государственная медицинская академия, Н. Новгород

Цель исследования — изучить возможности использования внешних и внутренних фенотипных признаков соединительнотканной дисплазии для прогноза атипичного строения зоны треугольника Кало с целью профилактики интраоперационного повреждения внепеченочных желчных протоков и формирования группы риска по возможному ятрогенному повреждению внепеченочных желчных протоков и ветвей печеночной артерии в зоне операции.

Материалы и методы. Обследовано 146 пациентов, у которых во время оперативного вмешательства выявлено отклонение от классической анатомии в зоне треугольника Кало, и 60 пациентов, у которых таких отклонений не выявлено. Всех пациентов тщательно осматривали на предмет внешних фенотипических признаков отклонения от общепринятой нормы, наличие внутренних признаков выявляли инструментальными методами исследования.

Заключение. Внешние и внутренние соединительнотканнные дисплазии могут служить индикатором возможного наличия аномальных изменений в анатомических образованиях треугольника Кало. Результаты исследования позволяют дополнить имеющийся спектр методик, направленных на профилактику интраоперационных осложнений при лапароскопической холецистэктомии.

Ключевые слова: лапароскопическая холецистэктомия, аномалия анатомии, ятрогенное повреждение, треугольник Кало.

English

New insights in the prevention of complications in laparoscopic cholecystectomy

G.V. Fomov, Surgeon, Endoscopist¹; Postgraduate, the Department of Surgery²;
A.S. Mukhin, D.Med.Sc., Head of the Department of Surgery, the Faculty of Doctors' Advanced Training³;
G.I. Podolinny, D.Med.Sc., Professor, the Department of Therapy No.1²;
V.P. Gorpinyuk, Surgeon, Head of the Department of Endoscopic and Low-Invasive Surgery¹;
V.V. Zvyagintsev, Endoscopist¹; Postgraduate, the Department of Surgery²

¹Republic Clinical Hospital, Tiraspol, Republic of Moldova;

²Transdniester State University, Tiraspol, Republic of Moldova;

³Nizhny Novgorod State Medical Academy, Nizhny Novgorod

The aim of the investigation is to study the possibilities of using external and internal phenotypic signs of connective tissue dysplasia to prognosticate atypical structure of Calot triangle area in order to prevent intraoperative injury of extrahepatic bile ducts and determine the risk group based on a possible iatrogenic injury of extrahepatic bile ducts and the branches of hepatic artery in the zone of the operation.

Materials and Methods. There have been examined 146 patients with anomalies in Calot triangle area compared to classical anatomy revealed intraoperatively and 60 patients with such abnormalities. All the patients were thoroughly examined in order to reveal external phenotypic signs of abnormalities. The presence of internal features was revealed by instrumental technique.

Conclusion. External and internal connective tissue dysplasia can serve as indicators of possible anomalies in anatomical structures of Calot triangle. The research findings let to add techniques aimed at the prevention of intraoperative complications in laparoscopic cholecystectomy.

Key words: laparoscopic cholecystectomy, anatomical anomaly, iatrogenic injury, Calot triangle.

Для контактов: Фомов Григорий Викторович, тел. раб. 0-373-533-2-35-57, тел. моб. 0-373-777-7-44-33; e-mail: grim333@list.ru

Лапароскопическая холецистэктомия при желчно-каменной болезни (ЖКБ) уже многие годы признана «золотым стандартом» лечения данного заболевания. Ее внедрение позволило значительно уменьшить число послеоперационных осложнений, сократить сроки стационарного лечения и реабилитационный период.

Однако лапароскопическая холецистэктомия, как и другие лапароскопические методики, имеет свои отрицательные моменты. Многими авторами отмечается, что в период освоения техники значительно увеличивается количество и тяжесть интраоперационных ятрогенных осложнений, связанных с повреждением внепеченочных желчных протоков (ВЖП) и проходящих в зоне манипулирования крупных артериальных магистралей [1–3]. По мере накопления опыта лапароскопических операций число осложнений снижается.

В хирургической практике давно отработаны методы профилактики интраоперационного повреждения внепеченочных желчных путей. Сюда можно отнести тщательное обследование пациента перед операцией, обязательное УЗИ органов брюшной полости и, в частности, печени и желчного пузыря. Проводится отбор пациентов в зависимости от стадии воспалительного процесса в желчном пузыре, а также наличия осложненных форм ЖКБ. Делаются попытки дооперационного определения степени сложности лапароскопической холецистэктомии для выбора адекватной методики операции [4]. Применяется интраоперационное УЗИ, которое по праву можно считать наилучшим методом для профилактики осложнений, но, к сожалению, для большинства клиник в настоящее время по разным причинам недоступным. Также могут выполняться ретроградная холангиопанкреатография (РХПГ), интраоперационная холангиография (ИОХГ), компьютерная томография (КТ). Однако при всем многообразии методик до сих пор ятрогенное повреждение ВЖП отмечается, по данным зарубежных авторов, в 2,7% случаев [2, 3, 5], а по данным российских — в 0,7–2% случаев [1, 5–7]. Определенную роль в появлении повреждений ВЖП играет атипичное строение сосудистой системы в области желчного пузыря и ворот печени, поскольку интраоперационное кровотечение повышает риск ранения протоков [7]. Воспалительные процессы, формирующие выраженные рубцово-инфильтративные изменения в гепатодуоденальной связке, также являются причиной большинства интраоперационных осложнений [8, 9]. Ретроспективный анализ случаев повреждения ВЖП во время лапароскопических операций [5] показал, что необычные анатомические варианты послужили причиной осложнений приблизительно у 10% больных с ранениями желчных протоков. Частота нетипичного строения ВЖП достигает 35–47%, хотя практическую значимость для оперативной тактики имеет только часть из них. Например, при неосложненном желчном пузыре единственной опасностью, поджидающей опытного хирурга при его удалении, является нестандартная анатомия в зоне гепатодуоденальной связки [10].

В настоящее время многими учеными пересматриваются взгляды на причинные факторы, ведущие к

развитию различных заболеваний. В этой связи высказывается мнение о том, что аномалии желчного пузыря могут встречаться в сочетании с другими внутренними и внешними аномалиями тканей органов и систем [11]. Генерализованный дефект соединительной ткани, возникающий еще во внутриутробном периоде на генетическом уровне, предполагает полиорганную симптоматику, что стимулирует поиск новых технологий и методов [12–15].

Цель исследования — изучить возможности использования внешних и внутренних фенотипных признаков соединительнотканной дисплазии для прогноза атипичного строения зоны треугольника Кало с целью профилактики интраоперационного повреждения внепеченочных желчных протоков и формирования группы риска по возможному ятрогенному повреждению внепеченочных желчных протоков и ветвей печеночной артерии в зоне операции.

Материалы и методы. Обследовано 146 пациентов, у которых во время оперативного вмешательства по поводу ЖКБ в зоне треугольника Кало выявлены отклонения от классической анатомии, зарисованные и подробно описанные в протоколах операций. Женщин было 128, мужчин — 18, средний возраст составил 53,3 года. В группу сравнения отобрано (случайным образом) 60 пациентов, у которых таких отклонений не выявлено. Женщин в данной группе было 53, мужчин — 7, средний возраст — 51,2 года. Все пациенты обеих групп тщательно осматривались на предмет внешних фенотипических признаков отклонения от общепринятой нормы, во внимание принималось также и наличие внутренних фенотипических признаков, выявляемых инструментальными методами исследования (УЗИ, КТ, гастроскопия, колоноскопия, рентгенография и др.). Не оставались без внимания и клинические симптомы сопутствующей патологии, не относящиеся к симптомам ЖКБ.

Результаты. Из встречаемых нетипичных вариантов анатомии мы выделяли аномалию желчного пузыря, желчных протоков, артериальных ветвей и сочетанную аномалию двух или трех перечисленных вариантов. Из 146 исследуемых случаев атипичной анатомии аномалия желчного пузыря выявлена у 10 больных (6,8%), желчных протоков — у 7 (4,8%), артериальных ветвей — у 111 (76%), сочетанная аномалия — у 18 (12,3%). Все пациенты тщательно осматривались на дооперационном этапе на предмет выявления каких-либо внешних и/или внутренних признаков дисплазии. Наиболее часто встречаемые нами внешние признаки в группе наблюдения: четвертый палец кисти меньше второго (43), грыжи (33), варикозное расширение вен нижних конечностей (33), сандалевидная межпальцевая щель (31), искривление носовой перегородки (20), нарушение прикуса (20), утолщение ногтевых фаланг (20), кариес зубов (20), асимметрия ушей (19), гипотония мышц (18), ослабление осанки (18), трема (17), мягкие уши (15), потеря осанки (15), множество пигментных пятен (13), геморрагии (экхимозы, петехии) (13), сколиоз позвоночника (12).

Внутренние признаки дисплазии: кисты печени/добавочная доля (14), миома матки (11), варикозное

расширение вен внутренних органов (9), пролапс митрального клапана (5), фиброаденома молочной железы (4), кисты почек (4).

Перечислены лишь наиболее часто встречающиеся признаки, а сочетание их между собой отличается разнообразием вариантов. В итоге вычислялось среднее количество признаков, в основной группе оно составило 5,0, у пациентов, не имеющих отклонений от нормальной анатомии в зоне треугольника Кало, — 2,35. В результате сопоставления и анализа данных была сформирована группа риска, у пациентов которой на операции возможна встреча с аномалией в зоне треугольника Кало. В количественном отношении внешние и внутренние фенотипические признаки у каждого пациента могут варьировать, однако, по нашему мнению, четыре и более выявленных признака могут служить основанием для отнесения пациента в группу риска по возможной аномалии.

Приводим наше наблюдение.

Пациентка М., 65 лет, страдает ЖКБ около 30 лет. Периодически возникали ноющие и приступообразные боли в правом подреберье, иррадиирующие под правую лопатку. Отмечаются нарушение прикуса, очаговая депигментация кожи, геморрагии кожи.

Обследована амбулаторно, анализы крови и мочи — без патологии. В 1979 г. перенесла лапаротомию по Пфannenштилю, были удалены матка и левый придаток по поводу миомы матки.

УЗИ: хронический калькулезный холецистит, двусторонний нефроптоз, пиелозктазия справа, мочекистый диатез.

При осмотре выявлены следующие внешние фенотипические признаки: нарушение прикуса (рис. 1), очаговая депигментация кожи вокруг глаз и на обеих кистях (рис. 2), варикозное расширение вен на левой нижней конечности (рис. 3), пупочная грыжа (рис. 4).

В приведенном случае на дооперационном этапе у пациентки обнаружено 5 внешних фенотипических признаков и 2 внутренних: миома матки (из анамнеза) и двусторонний нефроптоз. По этим семи признакам пациентка была отнесена в группу риска по возможной аномалии желчного пузыря. На операции выявлены следующие при-

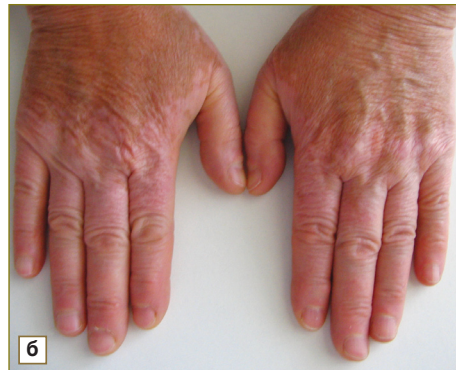
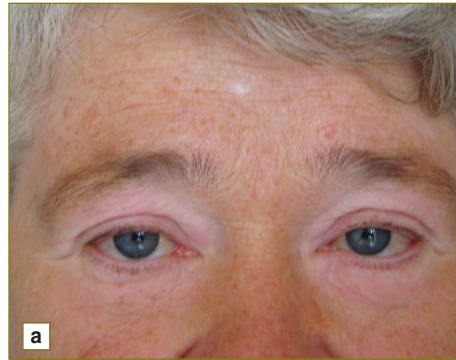
Рис. 2. Очаговая депигментация кожи: а — вокруг глаз; б — на кистях

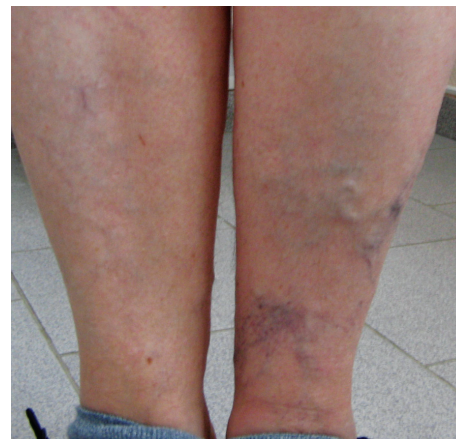

Рис. 3. Варикозная болезнь

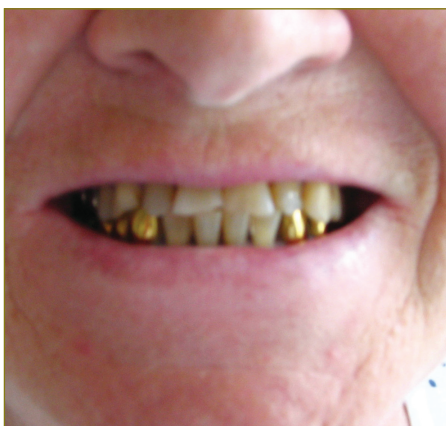


Рис. 1. Нарушение прикуса

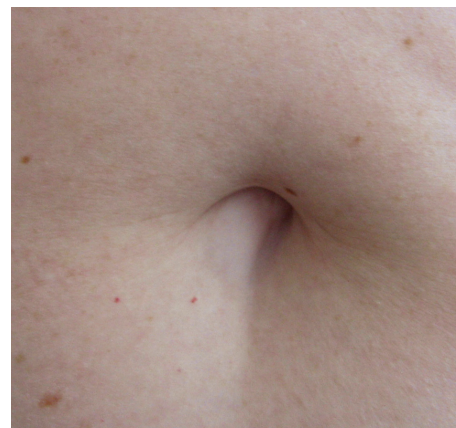

Рис. 4. Пупочная грыжа

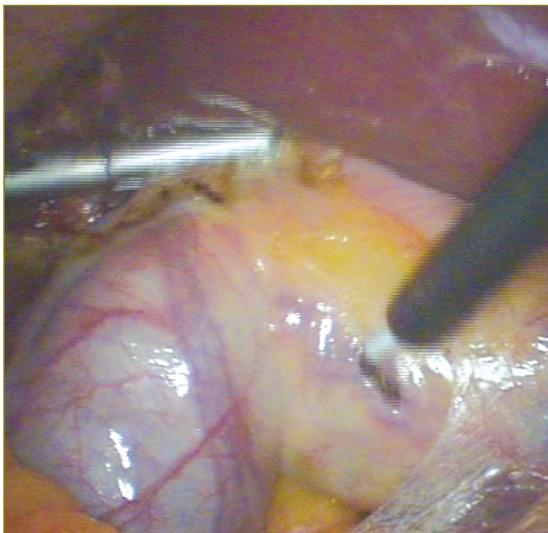


Рис. 5. Желчный пузырь в виде двустволки

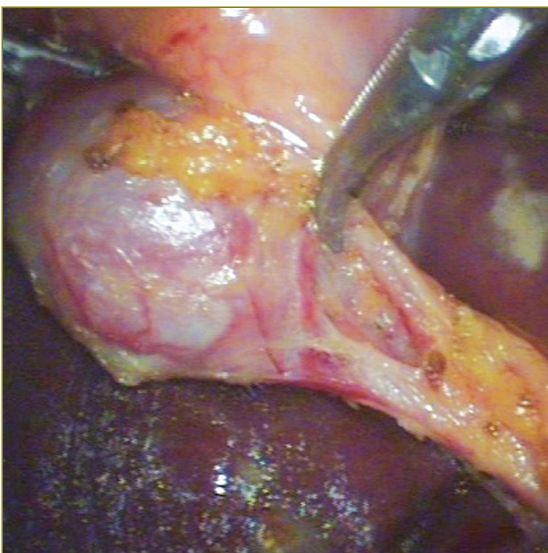


Рис. 6. Первая ветвь пузырной артерии

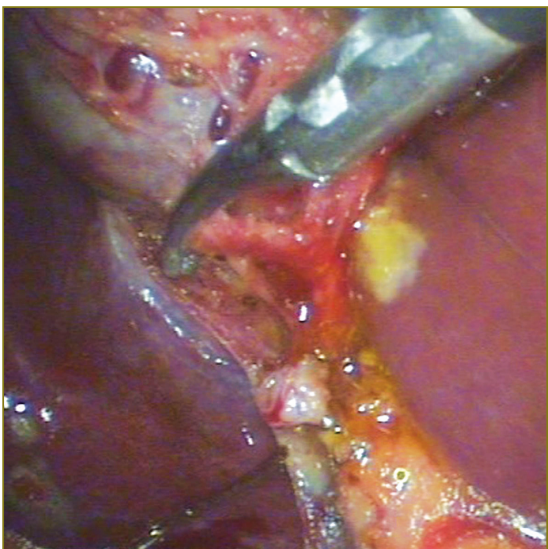


Рис. 7. Вторая ветвь пузырной артерии

знаки: желчный пузырь сложен в виде двустволки (рис. 5), из двух ветвей пузырной артерии первая расположена в типичном месте (рис. 6), вторая — на 15 мм выше (рис. 7).

Обсуждение. Есть мнение, что гепатобилиарные аномалии развиваются в эмбриональном периоде из выростов протоковой пластинки в различных участках билиарного дерева. Варианты анатомического строения ВЖП и расположения желчного пузыря начинаются с отклонения развития на 4-й неделе гестации [16]. Вполне логичным может быть и тот факт, что причины, повлекшие за собой атипичное развитие анатомии печени, желчного пузыря и желчных протоков в столь раннем периоде гестации, могут затронуть и другие зародышевые зачатки и впоследствии привести к аномалии развития других органов и систем. На основании данной гипотезы нами проведено исследование, направленное на выявление иных, не связанных на первый взгляд аномалий развития, которые, как впоследствии оказалось, могут указывать на возможную атипичность строения зоны треугольника Кало. Так, обнаружение на дооперационном этапе у пациентов основной группы в среднем пяти фенотипических признаков соединительнотканной дисплазии, а в контрольной группе — 2,35 признака — позволило нам сформировать группу риска по возможной встрече на операции с атипичной анатомией в зоне треугольника Кало.

Сопоставляя данные многочисленных авторов [17–20], мы также чаще встречали топографические аномалии артерий, снабжающих желчевыводящую систему, нежели аномалии самой протоковой системы.

Мы не ставили перед собой задачу заменить какой-либо метод диагностики, а лишь дополнить существующие. Несколько изменяя подход к осмотру пациента (учитывая представленные признаки), оперирующий хирург до применения дорогостоящих и наукоемких технологий имеет возможность прогнозировать встречу с атипичной анатомией в оперируемой зоне.

Заключение. Внешние или внутренние соединительнотканые дисплазии могут служить индикатором возможного наличия изменений (атипии) в анатомических образованиях треугольника Кало. Результаты исследования позволяют дополнить имеющийся спектр методик, направленных на профилактику интраоперационных осложнений при лапароскопической холецистэктомии.

References

1. Zaporozhan V.N., Grubnik V.V., Saenko V.F., Nichitaylo M.E. *Videoendoskopicheskie operatsii v khirurgii i ginekologii* [Video endoscopic operations in surgery and gynecology]. Kiev: Zdorov'ya; 2000; 297 p.
2. Deziel D.J., Millikan K.W., Economou S.G. et al. Complications of laparoscopic cholecystectomy: a rational survey of 4292 hospitals and an analysis of 77,604 cases. *Am J Surg* 1993; 165: 9–14.
3. Richardson M.C., Bell G., Fullarton G.M. Incidence and nature of bile duct injuries following laparoscopic cholecystectomy. *Br J Surgery* 1996; 83: 1356–1360.
4. Zvyagintsev V.V., Fomov G.V. *Materialy II Mezhdunarodnoy*

- konf. s uchastiem molodykh uchenykh. 22–23 aprelya 2010 g. [Proceedings of II International conference with the participation of young scientists. 22-23 April, 2010]. Vol. 1. Moscow; 2010; p. 174–175.
5. Dadvani S.A., Vetshev P.S., Shulutko A.M., Prudkov M.I. *Zhelchnokamennaya bolezn'* [Cholelithiasis] Moscow: Vidar-M; 2000; 144 p.
 6. Gallinger Yu.I., Karpenkova V.I., Vorob'ev V.K. *Materialy 4-y konferentsii khirurgov-gepatologov. T. 1. 3–5 oktyabrya 1996 g.* [Proceedings of 4th conference of hepatological surgeons. Vol. 1. 3-5 October, 1996] Tula; 1996; p. 278.
 7. Strizheletskiy V.V., Rutenburg G.M., Mikhaylov A.P. *Endoskop Khirurgiya* 2000; 5: 3–11.
 8. Daviaov A.M., Pappas T.N., Murray E.L. et al. Mechanisms of major biliary injury during laparoscopic cholecystectomy. *Ann Surg* 1992; 215: 196–202.
 9. Rossi R.L., Schirmer W.J., Braasch J.W. et al. Laparoscopic bile duct injury; risk factors, recognition and repair. *Arch Surg* 1992; 127: 422–427.
 10. Gordeev S.A., Lutsevich O.E., Prokhorov Yu.A., Gordeev S.S. *Endoskop Khirurgiya* 2008; 4: 3–15.
 11. Kadurina T.I., Gorbunova V.N. *Displaziya soedinitel'noy tkani* [Connective tissue dysplasia]. Saint Petersburg: ELBI-Spb; 2009; 722 p.
 12. Klemenov A.V. *Nedifferentsirovannaya displaziya soedinitel'noy tkani* [Undifferentiated connective tissue dysplasia]. Moscow; 2005; 480 p.
 13. Bogomaz L.V., Zaprudnov A.M., Kharitonov L.A. *Ross Gastroenterol* 2001; 2: 62–64.
 14. Val'tsova E.D. *Osobennosti techeniya patologii organov pishchevareniya u bol'nykh s sindromom prolapsa mitral'nogo klapana*. Dis. ... kand. med. nauk [The characteristics of the pathologic course of digestive organs in patients with syndrome of mitral valve prolapse. Abstract of Dissertation for the degree of Candidate of Medical Science]. Moscow; 1998.
 15. Stepura O.B. *Sindrom displazii soedinitel'noy tkani serdtsa*. Avtoref. dis. ... dokt. med. nauk [The syndrome of cardiac connective tissue dysplasia. Abstract of Dissertation for the degree of Doctor of Medical Science]. Moscow; 1995.
 16. Vind D.G. *Prikladnaya laparoskopicheskaya anatomiya: bryuzhnaya po-lost' i malyy taz. Perevod s angl.* [Applied laparoscopic anatomy: abdominal cavity and true pelvis. Translated from English]. Pod red. L.N. Lyzikova, O.D. Myadetsa L.N. [Lyzikov, O.D. Myadets (editors)]. Moscow: Meditsinskaya literatura; 1999; 384 p.
 17. Anson B.J., Mcvay C.B. *Surgical anatomy*. Vol. 1. Philadelphia, PA: W.B. Saunders; 1984; 664 p.
 18. Larobina M., Nottle P. Extrahepatic biliary anatomy at laparoscopic cholecystectomy: is aberrant anatomy important. *ANZ J Surg* 2005; 75: 392–395.
 19. Daseler E.H., Anson BA., Hambley W.C., Reimann A.F. The cystic artery and constituents of the hepatic pedicle. A study of 500 specimens. *Surg Gynecol Obstct* 1947; 85: 47–63.
 20. Hollinshead W.H. The thorax, abdomen and pelvis. *In: Anatomy for surgeons. Vol. 2*. New York: Harper end Row Publishers; 1971; 346 p.