

ЛУЧЕВАЯ ДИАГНОСТИКА СОЧЕТАННОЙ ТРАВМЫ ТАЗА, ПОЛУЧЕННОЙ В РЕЗУЛЬТАТЕ ПАДЕНИЯ С ВЫСОТЫ

УДК 617.581-001.3-073.53

Поступила 21.02.2012 г.



Н.В. Балицкая, к.м.н., ассистент кафедры лучевой диагностики¹; врач-рентгенолог²;
А.Ю. Васильев, д.м.н., профессор, член-корреспондент РАНМ, зав. кафедрой лучевой диагностики¹

¹Московский государственный медико-стоматологический университет, Москва, 127473, ул. Делегатская, 20/1;

²Городская клиническая больница №15 им. О.М. Филатова, Москва, 111539, ул. Вишняковская, 23

Представлено клиническое наблюдение сложной сочетанной травмы таза в результате падения с большой высоты. Показана роль лучевых методов диагностики, в частности мультиспиральной компьютерной томографии, в определении тактики ведения на различных этапах лечения пострадавшего.

Ключевые слова: лучевая диагностика, травма таза, мультиспиральная компьютерная томография.

English

Radiodiagnosis of concomitant injury of pelvis resulted from falling from height

N.V. Balitskaya, PhD, Tutor, the Radiodiagnosis Department¹, Radiologist²;

A.Yu. Vasiliev, D.Med.Sc., Professor, Corresponding Member of RAMS, Head of the Radiodiagnosis Department¹

¹Moscow State Medical-Dental University, Delegatskaya St., 20/1, Moscow, Russian Federation, 127473;

²City Clinical Hospital No.15 named after O.M. Filatov, Veshnyakovskaya St., 23, Moscow, Russian Federation, 111539

A clinical observation of complex concomitant injury of pelvis resulted from falling from height has been presented. There has been shown the role of radiodiagnosis techniques, in particular multispiral computer tomography, in the determination of management at different stages of sufferer's treatment.

Key words: radiodiagnosis, pelvic injury, multispiral computer tomography.

Переломы и разрывы тазового кольца, часто в сочетании с повреждениями других отделов костно-суставной системы и внутренних органов, относят к наиболее тяжелым травмам. В отдаленном периоде (в течение многих лет после травмы) у значительной части пациентов, перенесших травмы таза и тазобедренных суставов, даже при отсутствии признаков инвалидности отмечается снижение качества жизни, остаются проблемы социальной и бытовой адаптации. Наблюдается повышение частоты временной или постоянной нетрудоспособности среди пострадавших.

К тому времени, когда витальные функции пациента стабилизируются, как правило, повреждение тазового кольца переходит в застарелое, которое требует особого подхода к оценке его тяжести, выбору хирургического пособия и адекватного способа дальнейшего лечения.

Приводим собственное наблюдение.

Больной Т., 17 лет, поступил на стационарное лечение в травматологическое отделение ГKB №15 им. О.М. Филатова (Москва) из районной больницы с диагнозом:

Для контактов: Балицкая Наталья Владимировна, тел. раб. 8(499)770-07-88, тел. моб. +7 916-343-08-11; e-mail: Balitskaya@rambler.ru

«застарелый трансвертлужный перелом справа с переломом заднего края и полным задним вывихом правого бедра, переломы лонных и седалищных костей, многооскольчатый перелом боковых масс крестца слева со смещением и вывихом левого гемипельвеса, посттравматическая нейропатия седалищного нерва справа. Консолидирующийся со смещением перелом левого бедра. Состояние после остеосинтеза штифтом (наружная ротация >30°)».

Травма получена в результате падения с высоты 23-го этажа. Бригадой скорой медицинской помощи был доставлен в стационар с диагнозом: «тяжелая сочетанная травма, закрытая черепно-мозговая травма. Ушиб головного мозга тяжелой степени. Субарахноидальное кровоизлияние. Закрытый перелом левой бедренной кости на границе средней и верхней трети со смещением. Перелом заднего края крыла левой подвздошной кости без смещения, оскольчатый вертикальный перелом левой боковой массы крестца. Полный вывих головки правой бедренной кости со смещением ее кверху и кзади. Оскольчатый перелом дна и крыши правой вертлужной впадины. Перелом обеих седалищных костей, перелом обеих ветвей левой лонной кости. Разрыв лонного сочленения. Последствия тупой травмы живота, десерозирования поперечно-ободочной кишки, брюшинной части мочевого пузыря, паравизикальной гематомы. Гематомы забрюшинного отдела брюшной полости. Гемиперитонеум. Ушиб почек и сердца. Посттравматический парез седалищного нерва справа. Цистит, уретрит. Алкогольное опьянение». Выполнено ушивание десерозированной поперечно-ободочной кишки и стенки мочевого пузыря, наложена система скелетного вытяжения за обе нижние конечности. После стабилизации состояния произведен интрамедуллярный остеосинтез левого бедра штифтом ЦИТО. Произошло вторичное ротационное смещение костных отломков.

Пострадавший предъявлял жалобы на резкое ограничение движений в правом тазобедренном суставе, выраженные боли в пояснице и правой половине таза, купирующиеся на непродолжительное время анальгетиками, судороги левого бедра, усиливающиеся в ночное время, боль в левой голени в области послеоперационного шва, учащенное и болезненное мочеиспускание.

Состояние при поступлении оценивалось как относительно удовлетворительное. Температура тела — 36,7°C. Конституция больного — гипостеническая, пониженного питания. Кожные покровы — бледные, обычной влажности. Пульсация на периферических магистральных сосудах сохранена. Патологические шумы не выслушиваются. Отеков нет. Дыхание — везикулярное, хрипов нет, частота дыхания — 18 в минуту. Тоны сердца — ритмичные, ЧСС — 90 в минуту, АД — 120/70 мм рт. ст. Живот — мягкий, безболезненный при пальпации. Мочеиспускание — учащенное, болезненное.

Общий анализ крови: Нb — 126 г/л; лe. — $9,4 \cdot 10^9$ /л; эр. — $4,67 \cdot 10^{12}$ /л; цв. пок. — 0,80; тромб. — $343 \cdot 10^9$ /л; п.-я. — 1; с.-я. — 62%; эоз. — 3%; лимф. — 32; моноц. — 2; СОЭ — 34 мм/ч.

Биохимический анализ крови: общий белок — 68,5 г/л; мочевина — 4,2 ммоль/л;

креатинин — 74,6 ммоль/л; холестерин — 6,3 ммоль/л; билирубин общий — 5,2 мкмоль/л; АлАТ — 14,2 ед./л; АсАТ — 9,5 ед./л; щелочная фосфатаза — 208,4 ед./л; глюкоза — 3,0 ммоль/л.

Время свертывания — 3 мин 40 с — 4 мин 25 с, время кровотечения — 1 мин 20 с.

RW — отрицательный; ВИЧ не обнаружено; HBs — отр., Ag HCV — отр.; АЧТВ — 35 с; ПТИ — 82%; МНО — 1,23.

Анализ мочи по Нечипоренко: лe. — 1500; эр. — 500; цилиндры — 0.

ЭКГ: синусовый ритм; ЧСС — 75 в минуту; нормаграмма.

УЗИ брюшной полости и малого таза: отмечается утолщение слизистой оболочки мочевого пузыря до 7 мм, содержимое — неоднородное. Жидкостных образований в забрюшинной клетчатке не выявлено. Признаки левостороннего пиелонефрита.

Обзорная рентгенограмма после травмы (рис. 1): определяется трансвертлужный перелом справа с переломом заднего края и полным задним вывихом правого бедра, перелом лонных и седалищных костей, перелом боковых масс крестца слева.

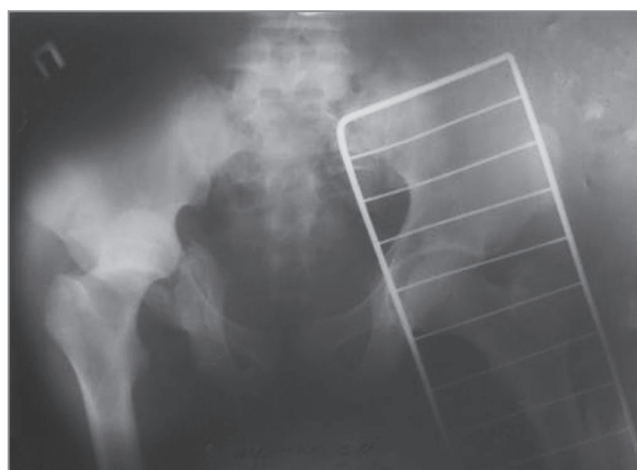


Рис. 1. Рентгенограмма в прямой проекции после травмы. Трансвертлужный перелом справа с переломом заднего края и полным задним вывихом правого бедра, перелом лонных и седалищных костей, перелом боковых масс крестца слева

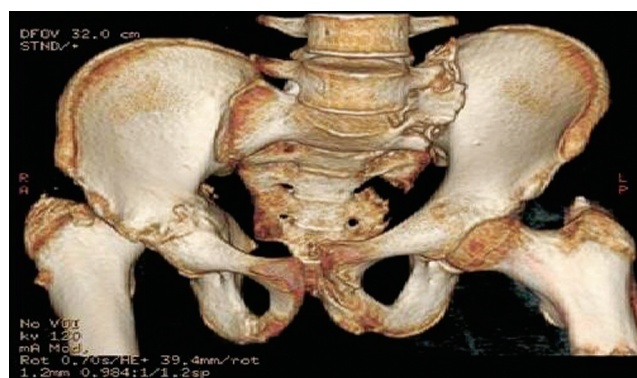


Рис. 2. МСКТ (3D-реконструкция) при поступлении. Трансвертлужный перелом справа с переломом заднего края и полным задним вывихом правого бедра, перелом лонных и седалищных костей, перелом боковых масс крестца слева со смещением и вывихом левого гемипельвеса

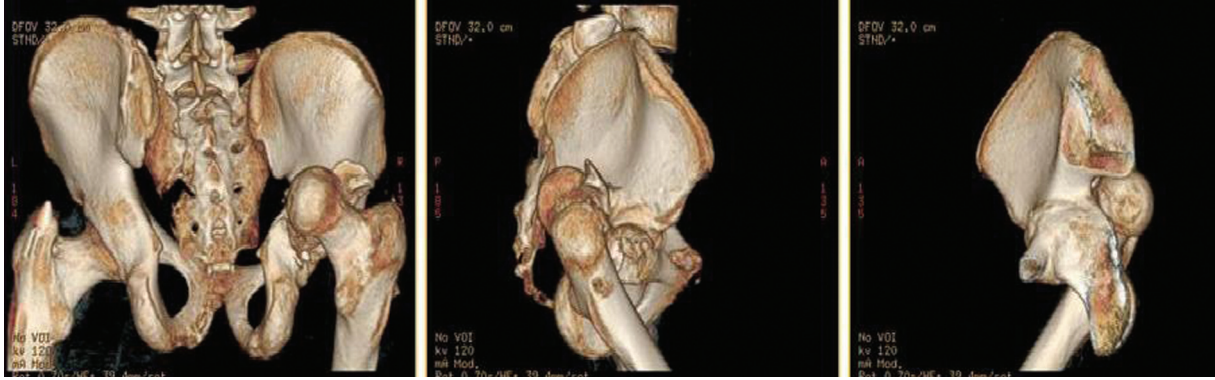


Рис. 3. МСКТ (3D-реконструкция) через 2 мес после травмы. Задний вывих правого бедра. Мелкие фрагменты заднего края вертлужной впадины

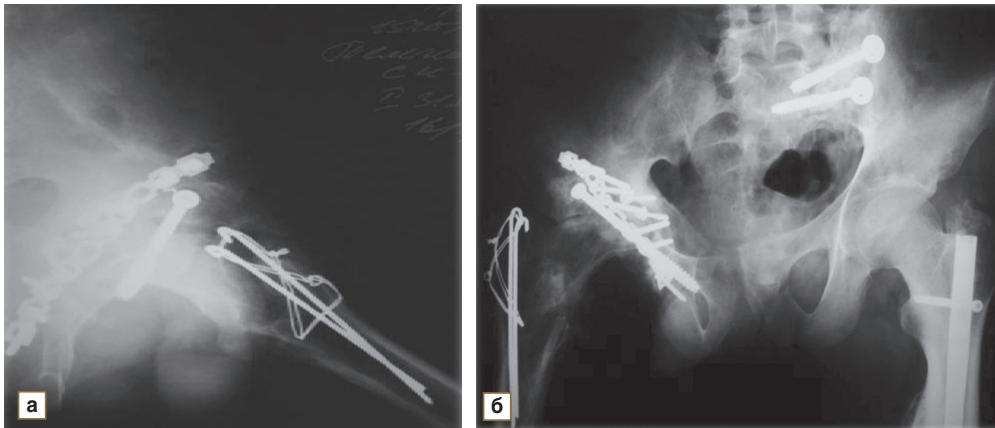


Рис. 4. Рентгенограммы таза в прямой проекции (а) и правого тазобедренного сустава в аксиальной проекции (б) после металлоостеосинтеза левого крестцово-подвздошного сочленения и крыши правой вертлужной впадины

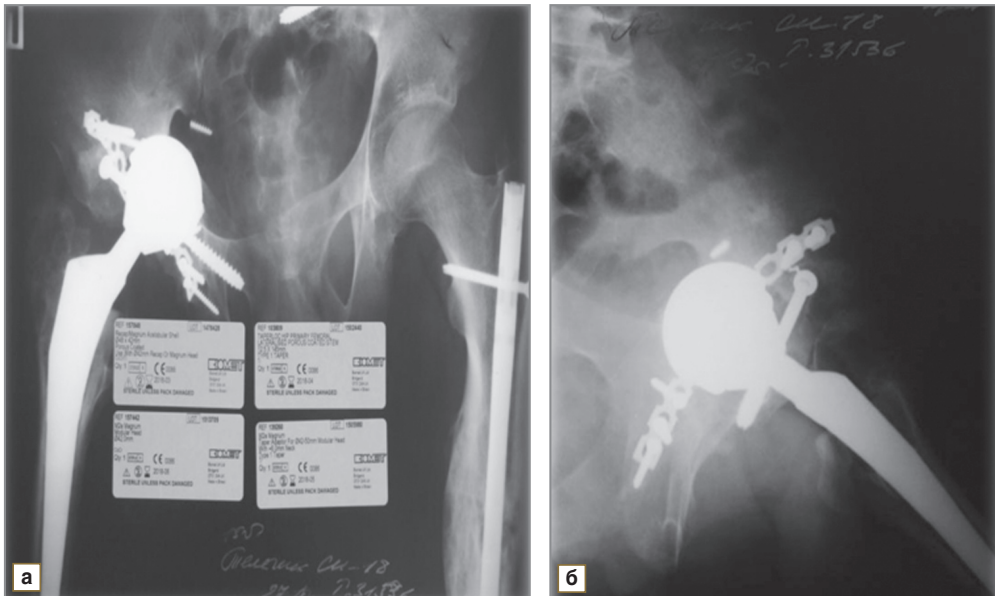


Рис. 5. Рентгенограммы таза в прямой (а) и аксиальной проекции (б) после эндопротезирования правого тазобедренного сустава и частичного удаления металлофиксаторов

Мультиспиральная КТ (МСКТ) таза при первичной госпитализации: определяется трансвертлужный перелом справа с переломом заднего края и полным задним вы-

вихом правого бедра, перелом лонных и седалищных костей, перелом боковых масс крестца слева со смещением и вывихом левого гемипельвиза (рис. 2).

МСКТ таза (толщина среза — 1,2 мм) с последующим выполнением мультипланарных и трехмерных реконструкций, проведенная через 2 мес после травмы: трансвертлужный перелом справа с переломом заднего края и полным задним вывихом правого бедра, перелом лонных и седалищных костей, перелом боковых масс крестца слева со смещением и вывихом левого гемипельвиса, мелкие фрагменты заднего края вертлужной впадины (рис. 3).

Была произведена реконструктивная операция костей таза и правой вертлужной впадины. Выполнены контрольные рентгенограммы таза после металлоостеосинтеза (рис. 4).

Через 8 мес проведено эндопротезирование правого тазобедренного сустава и частичное удаление металлофиксаторов. Выполнены контрольные рентгенограммы таза и левого тазобедренного сустава (рис. 5).

Пациент выписан в удовлетворительном состоянии с частичным восстановлением функции правой нижней конечности под наблюдение травматолога по месту жительства для проведения дальнейшего реабилитационного лечения.

Приведенный случай демонстрирует, как методы лучевой диагностики позволили эффективно оценивать динамику процесса лечения при тяжелых травмах таза и многоэтапных оперативных вмешательствах. МСКТ можно расценивать в качестве метода первичного обследования у пострадавшего как в экстренном порядке для выявления сочетанных повреждений таза и внутренних органов, так и при застарелых переломах таза. В послеоперационном периоде после металлоостеосинтеза эффективным методом динамического контроля является стандартная рентгенография таза.