

КОРРЕКЦИЯ СКЕЛЕТНЫХ АНОМАЛИЙ ЧЕЛЮСТНО-ЛИЦЕВОЙ ОБЛАСТИ

УДК 617.52-007.1-089

Поступила 19.09.2011 г.



А.Н. Сенюк, к.м.н., челюстно-лицевой хирург отделения реконструктивной хирургии лица и шеи с микрохирургией¹;
Н.Б. Марахтанов, к.м.н., врач-ортодонт, ассистент кафедры стоматологии ФПКВ²

¹Центральный НИИ стоматологии и челюстно-лицевой хирургии Минздравсоцразвития, Москва, 119991, ул. Тимура Фрунзе, д.16;

²Нижегородская государственная медицинская академия, Н. Новгород, 603005, пл. Минина и Пожарского, 10/1

Описан случай коррекции скелетных форм аномалий прикуса с участием врача ортодонта и ортогнатического хирурга. Данное наблюдение подчеркивает необходимость комплексного подхода для решения эстетических и функциональных нарушений в зубочелюстной системе при выраженных формах патологических прикусов.

Ключевые слова: ортодонтия, ортогнатическая хирургия, мезиальная окклюзия, телерентгенография, рентгеноцефалометрический анализ.

English

Correction of skeletal anomalies of maxillofacial area

A.N. Senyuk, PhD, Maxillofacial Surgeon, the Department of Facial and Cervical Reconstructive Surgery with Microsurgery¹;
N.B. Marakhtanov, PhD, Orthodontist, Tutor, the Department of Dentistry, the Faculty of Doctors' Advanced Training²

¹Central Scientific Research Institute of Dentistry and Maxillofacial Surgery, Ministry of Health and Social Development of Russian Federation, Timura Frunze St., 16, Moscow, Russian Federation, 119991;

²Nizhny Novgorod State Medical Academy, Minin and Pozharsky Square, 10/1, Nizhny Novgorod, Russian Federation, 603005

There is described a case of correction of skeletal forms of malocclusions with an orthodontist and orthognathic surgeon participation. The observation emphasizes the necessity of team approach to solve esthetic and functional defects in dentition in marked forms of pathological occlusions.

Key words: orthodontia, orthognathic surgery, mesio-occlusion, telerradiography, X-ray cephalometric analysis.

Аномалии окклюзии и деформации зубных рядов — это нарушения, с которыми к врачу-ортодонт обращаются пациенты в повседневной жизни. Однако недостаточный уровень базовых знаний у врачей по основам планирования ортодонтического лечения и слепое следование принципам лечения на несъемной препрограммированной технике (брекет-системе) обуславливают появление ятрогенных ошибок как диагностического, так и лечебного характера. Особенно часто отмечаются ошибки при выборе тактики лечения у пациентов со скелетными формами патологии прикуса.

Среди наиболее частых жалоб, с которыми обращаются пациенты с подобными нарушениями, отмечаются жалобы, касающиеся эстетики лица. Они выражаются в виде желанья уменьшить «массивную» или, наоборот, увеличить «западающую кзади» нижнюю челюсть. Как правило, это пациенты с выраженным вогнутым либо выпуклым профилем лица. Современный подход к планированию ортодонтического лечения, основанный на оценке профиля мягких тканей лица, предполагает у

таких пациентов более тщательную оценку рентгеноцефалометрических показателей по телерентгенограмме головы, сделанной в боковой проекции. Полученные параметры позволяют понять патогенез и выраженность аномалии прикуса.

Приводим случай из собственной практики.

Девушка, 18 лет, направлена врачом ортопедом-стоматологом на консультацию к ортодонт для оценки прикуса и выработки рекомендаций по его исправлению. Пациентку беспокоит наличие выраженной челюстной дисгармонии, среди ближайших родственников подобное нарушение наблюдается у ее отца. При оценке височно-нижнечелюстного сустава признаков дисфункции не выявлено. Максимальное открывание рта — 52 мм, симптомы дисфункции — щелчки и хруст в височно-нижнечелюстном суставе — отсутствуют. При внешнем осмотре выявлены: физиологическая симметрия, долихоцефалический тип лица, вогнутый профиль лица, выступающий вперед подбородок, увеличение высоты нижней трети лица, западе-

Для контактов: Марахтанов Николай Борисович, тел. моб. +7 902-307-65-21; e-mail: brecet@rambler.ru

ние верхней губы, дефицит развития средней зоны лица, межгубная щель при расслабленном положении губ — 3 мм (рис. 1). При осмотре полости рта отмечено наличие смыкания зубных рядов по III классу Энгля с обеих сторон, обратное резцовое перекрытие, сужение верхнего и нижнего зубного ряда, тесное положение передних зубов на верхней и нижней челюсти (рис. 2).

На ортопантограмме выявлена ретенция зуба 2.3.

Ключевыми параметрами при анализе телерентгенограммы данной пациентки были показатели наклона резцов верхней и нижней челюсти, указывающие на явления дентальной компенсации скелетного несоответствия в размере и взаиморасположении челюстей, а также число WITS и угол ANB, подтверждающие выраженную степень аномалии.

По результатам проведенного анализа был поставлен диагноз: «гнатическая форма мезиальной окклюзии, обусловленная макрогнатией нижней челюсти и микрогнатией верхней челюсти, двусторонний буккальный перекрестный прикус, сужение верхнего и нижнего зубного ряда, тесное положение зубов на верхней и нижней челюсти в переднем отделе, ретенция зуба 2.3, диастема на верхней челюсти, проклинация верхних резцов и ретроинклинация нижних резцов».

Перед ортодонтическим лечением проведено восстановление формы зубов 3.6 и 4.6 с помощью искусственных пластмассовых коронок, а также удаление ретенированного зуба 2.3.

Для коррекции данного состояния рекомендовано провести ортодонтическое лечение с помощью брекет-системы InOvation R (ф. GAC, США) с пазом 0,022 и прописью Roth. Целью ортодонтического этапа явилось приведение зубных рядов верхней и нижней челюсти к нивелированному состоянию и правильному вестибуло-оральному наклону как передних, так и боковых зубов. Данный период лечения занял 20 мес (рис. 3).

Следующим шагом было направление пациента к челюстно-лицевому хирургу для последующего выполнения ортогнатической хирургии. На этом этапе в объеме базовой ортогнатической операции предполагалась двусторонняя сагиттальная остеотомия нижней челюсти и мультисегментная остеотомия верхней челюсти на уровне Ле-Фор I. Особенности подготовки и проведения хирургического этапа уделялось большое внимание. Следует отметить, что применение хирургии в подобных ситуациях обусловлено не столько желанием устранить тяжелое нарушение прикуса, скорректировать который только орто-

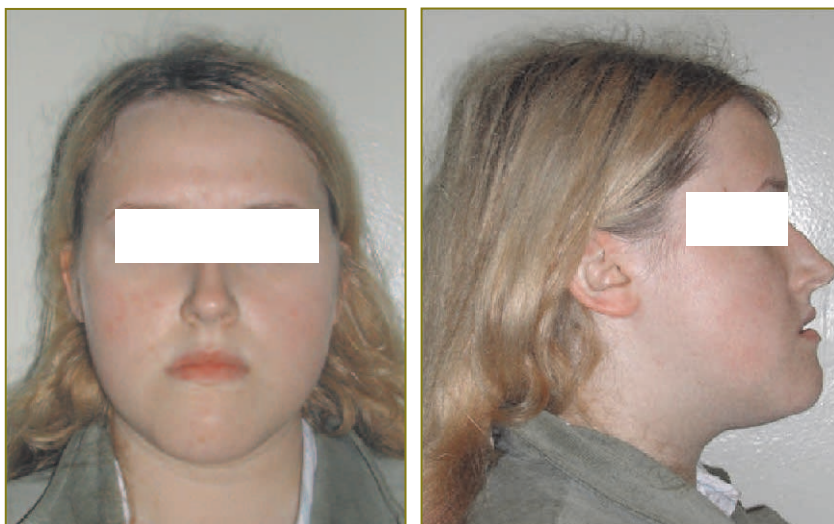

Рис. 1. Внешний вид лица при осмотре: а — анфас, б — профиль

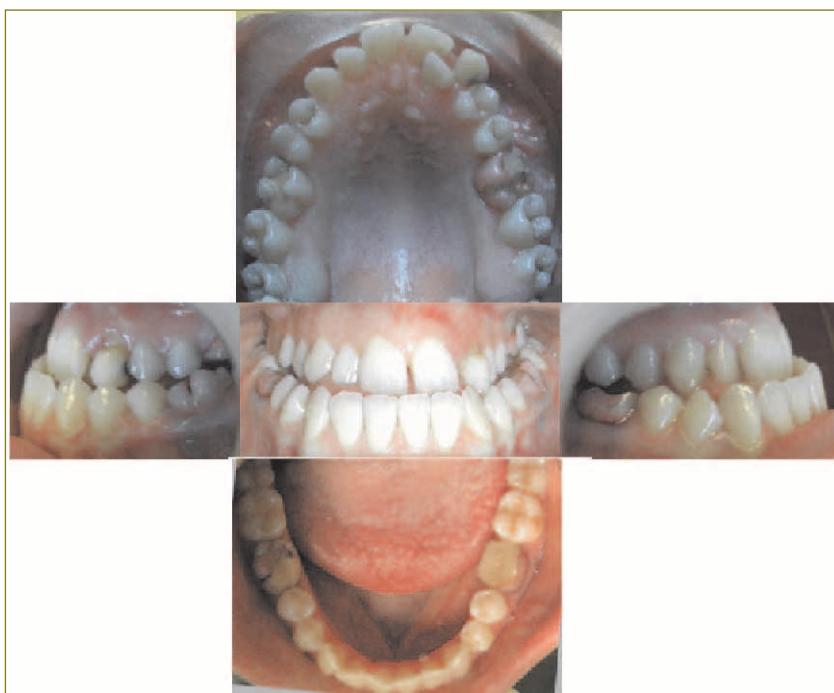

Рис. 2. Внутриворотовые фотографии до лечения

донтически с соблюдением принципов функциональности не представляется возможным, сколько желанием и необходимостью исправить эстетические параметры лица и, соответственно, абсолютно изменить качественную оценку его восприятия окружающим обществом. Такая оценка, безусловно, сказывается на качестве жизни, что демонстрируется многими психологическими исследованиями, и несет еще огромный психологический потенциал.

Анализ скелетной аномалии прикуса для устранения сложившейся ситуации позволил предположить либо заднее смещение нижней челюсти, либо переднее смещение верхней челюсти, либо комбинацию первого и второго. Чтобы более объективно и полно определить необходимость использования того или иного хирургического при-

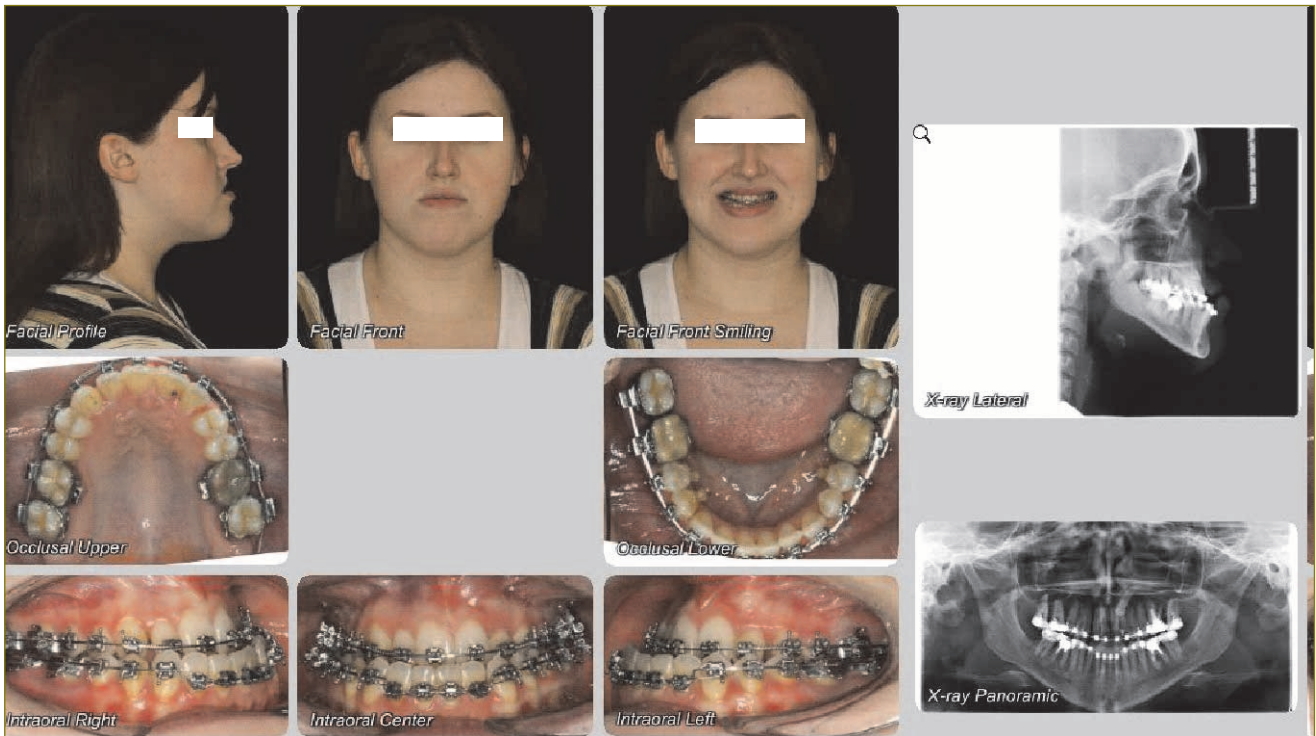

Рис. 3. Состояние перед операцией, предхирургическая оценка

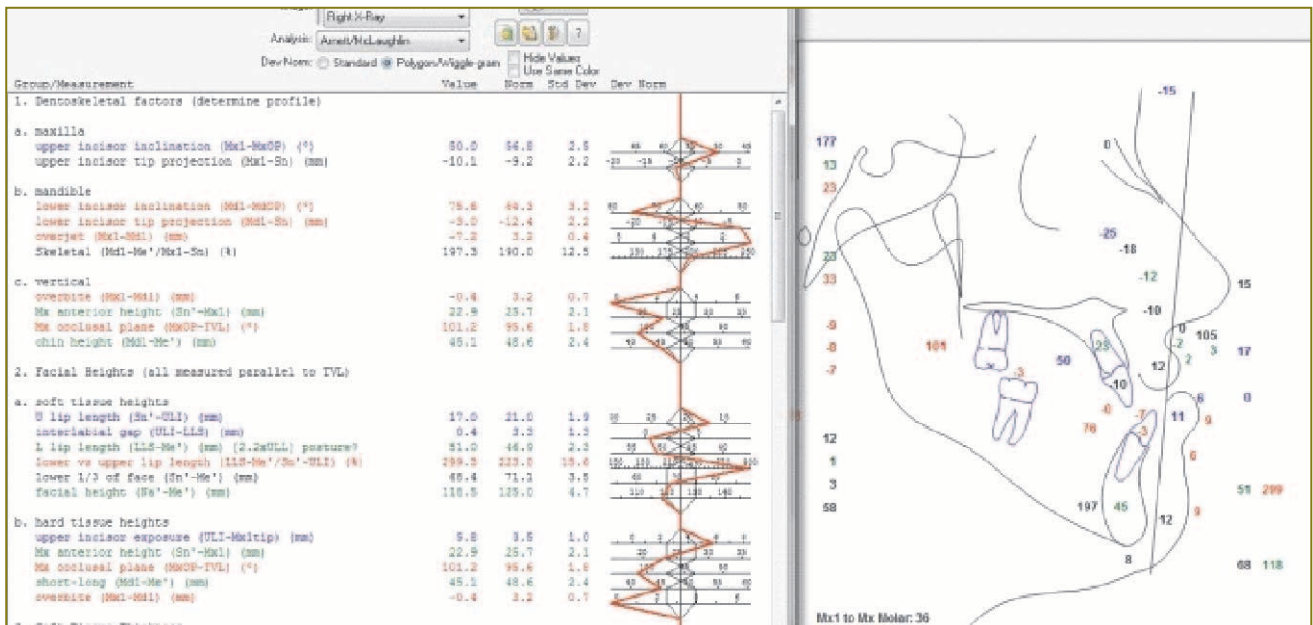


Рис. 4. Рентгеноцефалометрический анализ телерентгенограммы в боковой проекции перед операцией

ема, вид и степень оперативных перемещений фрагментов лицевого скелета, было решено провести повторное всестороннее обследование.

На основании изучения лицевых параметров и особенностей прикуса, полученных рентгенологически, выполнен глубокий анализ эстетических параметров лица в объеме цефалометрии, ориентированной на эстетические пропорции (рис. 4). В стоматологии широкую популярность снискала программа Dolphin (США), позволяющая не только дать качественное и количественное представление о сте-

пени нарушения, но и запрограммировать из имеющегося желаемый профиль лица с точными значениями необходимых перемещений остеотомированных фрагментов обеих челюстей (рис. 5). В этом случае анализ выявил существенные отклонения как со стороны размеров и формы лицевого скелета, так и со стороны расположения мягких тканей лица. На основании клинической оценки эстетики лицевых параметров и данных цефалометрического анализа был разработан виртуальный план предстоящего хирургического лечения.

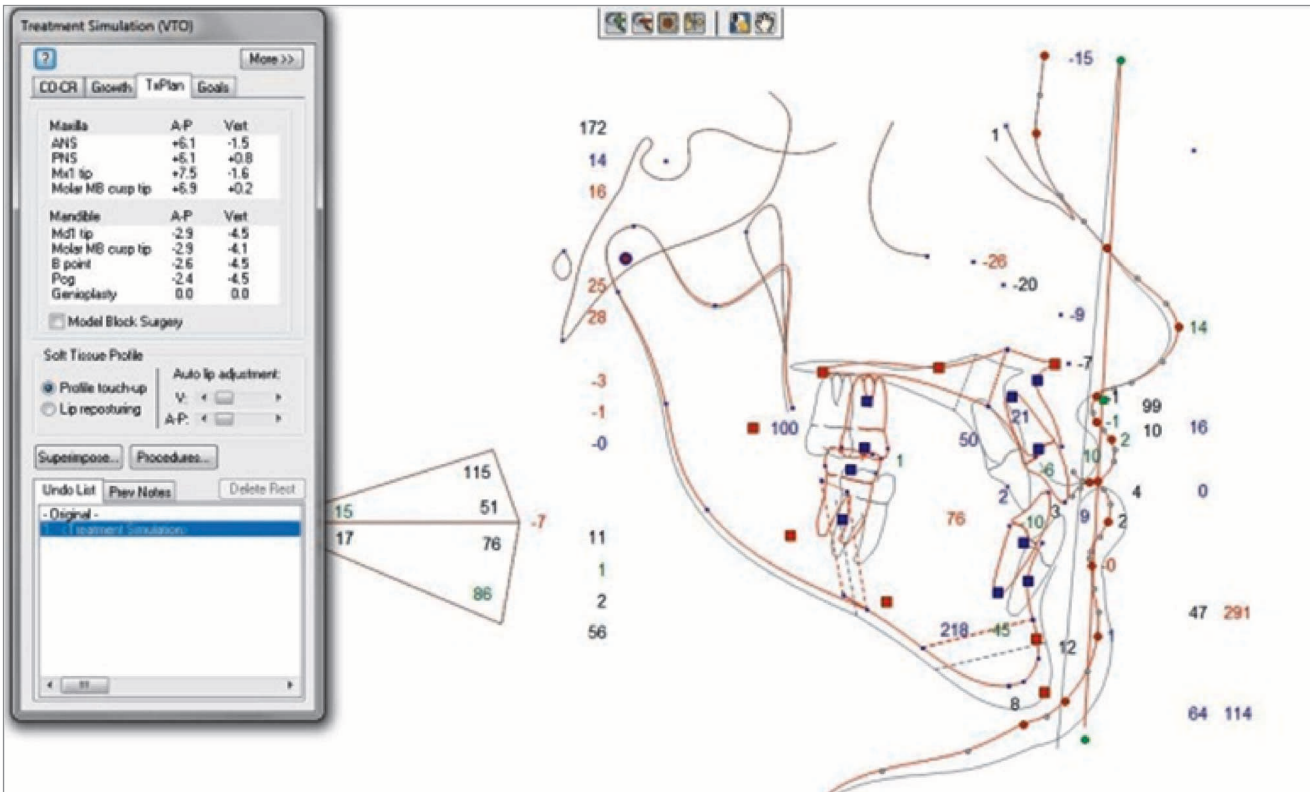


Рис. 5. Программирование перемещения остеотомированных фрагментов

Полученный виртуальный план предусматривал достаточно точные перемещения остеотомированных фрагментов верхней и нижней челюсти. Естественно, подобной точности позиционирования фрагментов без применения индивидуально сконструированных шаблонов достичь невозможно. Только интеграция такого виртуального плана с лабораторным этапом позволяет максимально корректно и точно перенести планирование на конкретного пациента. С этой целью используются устройства, предусматривающие ориентацию моделей зубных рядов в ту же позицию, которую имеют зубные ряды в черепе, и позволяющие переместить их согласно созданному плану с высокой степенью точности в трехмерном пространстве посредством выполнения этапа «модельной хирургии» (рис. 6).

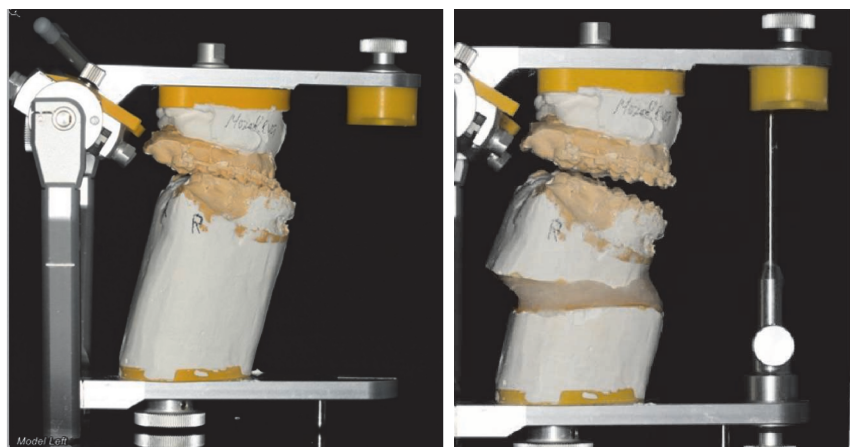


Рис. 6. Модельная хирургия

Ко всему прочему пациентка имела выраженное сужение и слабовыраженную кривую Spee верхней зубной дуги. Это состояние не позволяло получить идеальные окклюзионные соотношения зубных рядов в послеоперационном периоде без применения дополнительных воздействий на верхний зубной ряд, направленных на изменение формы даже при правильном соотношении лицевого скелета в сагиттальной плоскости (рис. 7).

На основании проведенного предоперативного обследования и составленного плана хирургического лечения было принято решение о возможности выполнения хирур-

гического этапа. В условиях эндотрахеального наркоза с интубацией через нос выполнено оперативное лечение в объеме двусторонней сагиттальной остеотомии нижней челюсти (рис. 8) и мультисегментной остеотомии верхней челюсти. Стоит отметить, что подобные вмешательства выполняются без нанесения видимых внешних рубцов посредством выполнения внутриротового доступа. Распил кости осуществляется с помощью тонкой реципрокной пилы, производящей поступательные движения. При этом создается тонкий пропил кортикальной пластинки кости нижней челюсти в сагиттальной плоскости, что позволяет после расщепления кости с двух сторон переместить центральный зубосодержащий фрагмент

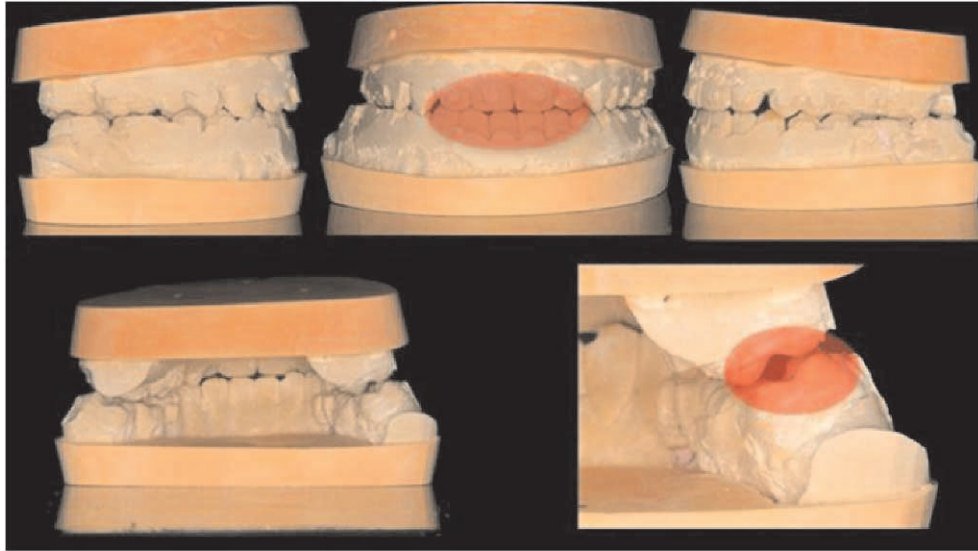


Рис. 7. Программирование смыкания зубных рядов при операции только на нижней челюсти

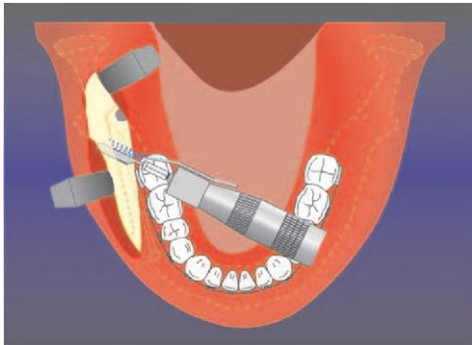


Рис. 8. Схема остеотомии нижней челюсти

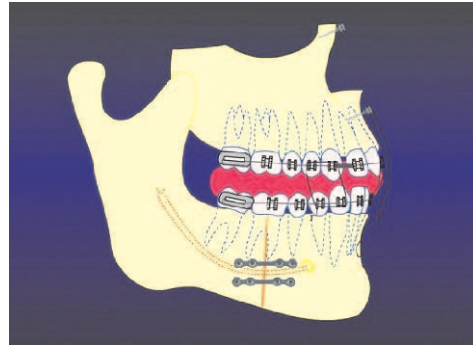


Рис. 9. Схема остеосинтеза с использованием хирургического сплинта

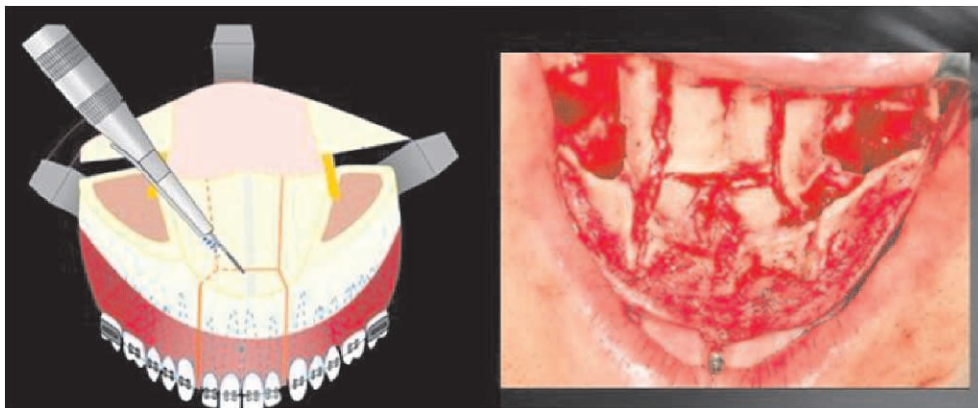


Рис. 10. Остеотомия верхней челюсти по Ле Фор I

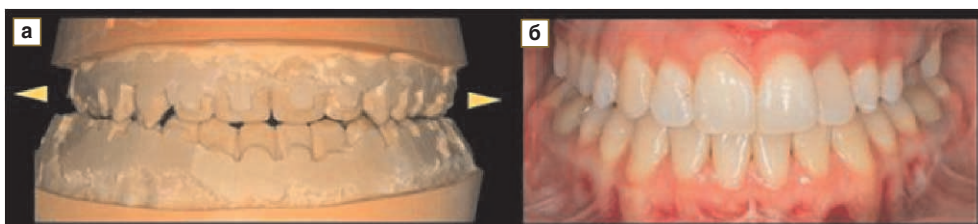


Рис. 11. Характер смыкания зубных рядов: а — при оперативном вмешательстве только на нижней челюсти (программирование на гипсовых моделях); б — после двухчелюстной операции

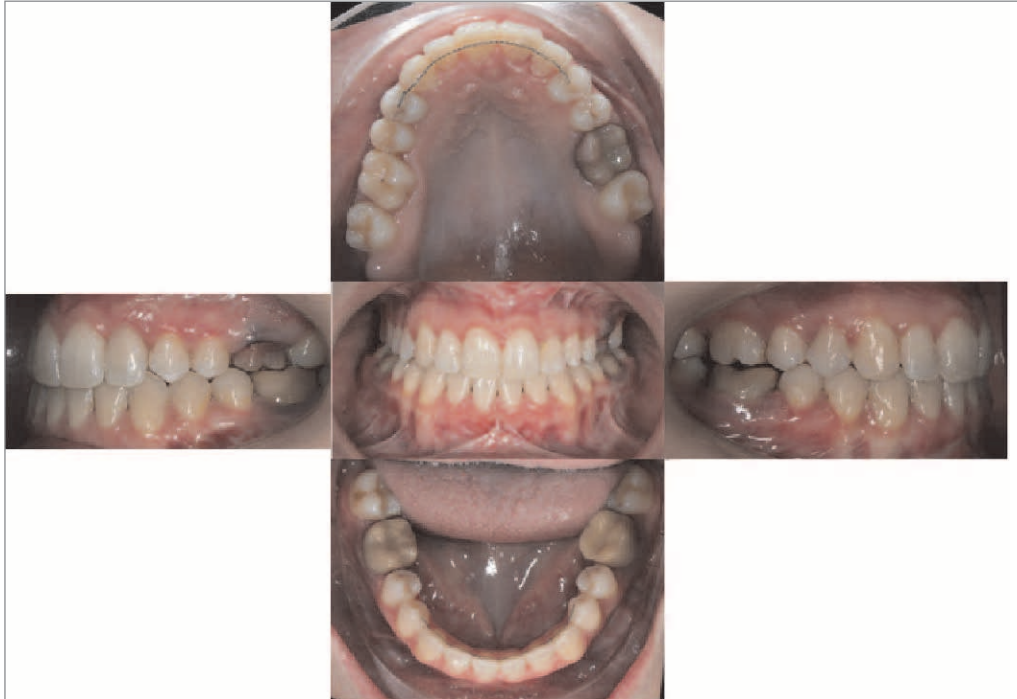

Рис. 12. Внутриротовые фотографии после окончания комплексного лечения

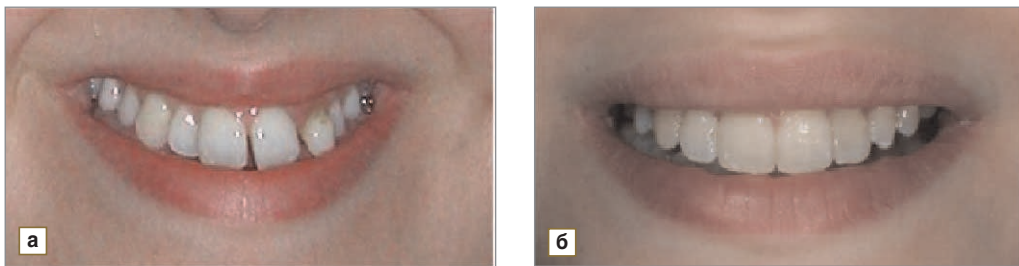


Рис. 13. Фотографии улыбки до (а) и после лечения (б)




Рис. 14. Лицо анфас до (а), перед операцией (б) и после окончания лечения (в)

в любое, необходимое положение, тем самым реализуя намеченный план. После достижения соответствующей позиции нижнего зубного ряда выполняется фиксация

нижней челюсти по линиям остеотомии с использованием фиксирующих титановых пластин или так называемая жесткая фиксация (рис. 9).

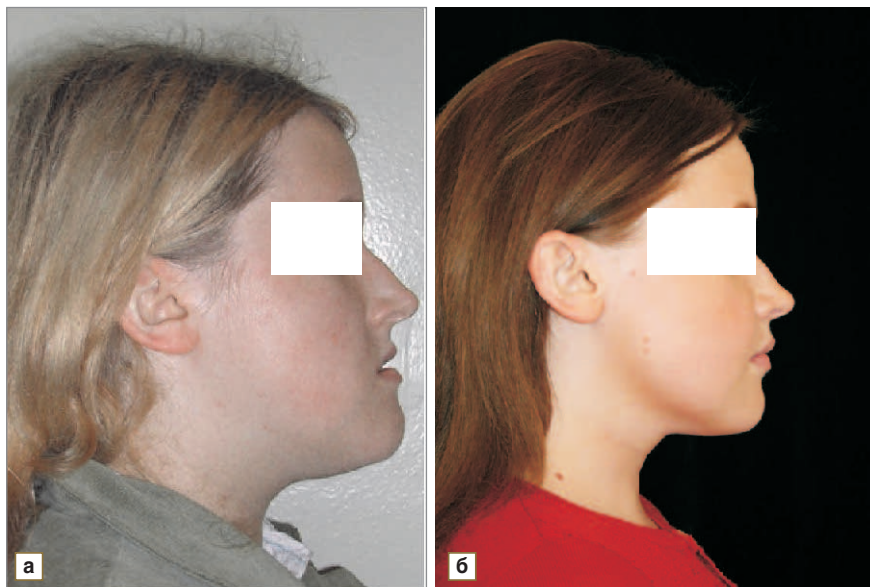

Рис. 15. Профиль лица до (а) и после (б) полного курса лечения

Следующим этапом явилось проведение мультисегментной остеотомии верхней челюсти на уровне Ле Фор I (рис. 10). Выполнение подобной операции на сегодняшний момент является наиболее «продвинутой» хирургическим решением для устранения деформаций верхней челюсти. Подобная операция позволяет изменить форму и размер верхнего зубного ряда в один этап и соответственно получить стабильные окклюзионные соотношения, несмотря на невозможность создания такого прикуса при оценке дооперационных моделей (рис. 11).

В результате применения комплексного подхода (участие ортодонта и челюстно-лицевого хирурга) были достигнуты и эстетические, и функциональные цели лечения (рис. 12–15).

Спустя 5 мес после хирургических процедур пациентке был снят ортодонтический аппарат. Общий срок лечения составил 25 мес. Для закрепления достигнутого результата на обеих челюстях зафиксированы несъемные проволочные ортодонтические ретейнеры на жидкотекучий материал светового отверждения Filtek Ultimate ф. 3М (США).