

# МАЛОИНВАЗИВНЫЕ МЕТОДЫ ЛУЧЕВОЙ ДИАГНОСТИКИ МЕХАНИЧЕСКОЙ ЖЕЛТУХИ ОПУХОЛЕВОГО ГЕНЕЗА

УДК 616.36—008.51:616—073

Поступила 1.06.2009 г.



**Н.И. Забавина\***, врач-рентгенолог рентгено-диагностического отделения отдела лучевой диагностики<sup>1</sup>;

**А.Ф. Плотников**, врач-хирург хирургического отделения №1<sup>1</sup>;

**И.Е. Колпашников**, к.м.н., доцент кафедры лучевой диагностики ФПКВ<sup>2</sup>;

**В.Е. Загайнов**, к.м.н., доцент, зав. кафедрой хирургии факультета обучения иностранных студентов<sup>2</sup>;  
главный специалист по хирургии<sup>1</sup>

<sup>1</sup> Приволжский окружной медицинский центр Федерального медико-биологического агентства  
Росздрава, Н. Новгород;

<sup>2</sup> Нижегородская государственная медицинская академия, Н. Новгород

## English

## Low-invasive methods of the tumoral genesis mechanical jaundice radial diagnosis

**N.I. Zabavina**, roentgenologist of the radial diagnosis department roentgenodiagnostic section<sup>1</sup>;

**A.F. Plotnikov**, surgeon of the surgical department №1<sup>1</sup>;

**I.E. Kolpashnikov**, c.m.s., assistant professor of the CQIF radial diagnosis chair<sup>2</sup>;

**V.E. Zagainov**, c.m.s., assistant professor, head of the education of foreign student faculty surgery chair<sup>2</sup>;  
head specialist on surgery<sup>1</sup>

<sup>1</sup> Volga regional medical center of the Federal medicobiological agency of the Ministry of Public Health  
of Russia, N. Novgorod;

<sup>2</sup> Nizhny Novgorod state medical academy, N. Novgorod

The authors have elaborated a complex method of the hepatopancreatobiliary zone tumoral disease diagnosis in patients with mechanical jaundice, including external drainage of the biliferous system elements (a transcutaneous puncture cholecystostomy, cholangiostomy) under the US-control with a subsequent transcatheter roentgenocontrast investigation at the X-ray apparatus with a remote control.

**The aim of article** is the given method diagnostic possibility assessment.

**Materials and methods.** Peculiarities of the biliferous tract roentgenologic picture at a high and low biliary block in 31 patients are studied. An assessment of a patient irradiation average dose, received as a result of X-ray investigation, is made.

**Results.** It is established, that a method of the biliferous system transcatheter roentgenocontrast investigation is just as good as a generally-accepted one according to its diagnostic possibilities, besides a radial load to patients is significantly decreased (by 86.4%). A radial load to a medical staff is completely excluded. The standardized program and protocol, permitting to optimize the biliary duct X-ray investigation, are elaborated.

**Key words:** mechanical jaundice, low-invasive interventions, under a radial control, fistulography.

В последнее время все более широкое распространение приобретают малоинвазивные методы диагностики и лечения под лучевым контролем. У онкологических больных с обтурацией желчных протоков они позволяют не только решить вопрос

о характере и причинах желтухи, но и осуществить декомпрессию билиарного тракта, устранить желтуху и холангит, в короткие сроки выполнить диагностические мероприятия и подготовить больного к радикальному лечению, что является их несом-

\*Забавина Наталия Игоревна, тел. раб. 8(831) 430-48-84; e-mail: ale-plo@yandex.ru

ненным преимуществом перед магнитно-резонансной холангиографией [1]. Пункционно-дренажные вмешательства из чрескожного чреспеченочного доступа позволяют с минимальной травмой выполнять различные диагностические манипуляции и лечебные процедуры. При высоком билиарном блоке они являются безальтернативными [1].

Несмотря на то, что первичным методом визуализации печени и поджелудочной железы является УЗИ [1, 2], детальная оценка желчевыводящих путей проводится при рентгенологическом исследовании. При этом обязательным условием получения изображения является искусственное контрастирование желчных протоков. Полученные при этом результаты практически полностью отражают анатомическое строение данной системы [3].

Наиболее частыми причинами механической желтухи, кроме желчнокаменной болезни, являются опухоли печени и поджелудочной железы [1, 4]. Значительно реже встречается и еще реже диагностируется как причина механической желтухи рак внепеченочных желчных протоков. Такие современные методы лучевой диагностики, как УЗИ с цветным доплеровским картированием, КТ, МРТ позволяют определить уровень (высокий, низкий) билиарного блока, но не всегда точно выявляют его причину.

«Золотым стандартом» в диагностике рака желчных протоков считается чрескожная чреспеченочная холангиография (ЧХГ) [1, 5]. Общепринятая методика ЧХГ требует дорогостоящего рентгенохирургического оборудования и сопровождается высокой лучевой нагрузкой на пациента и персонал, так как катетеризация желчевыводящих путей выполняется под флюороскопическим контролем [1].

Для минимизации лучевой нагрузки авторами была разработана комплексная методика, включающая чрескожную чреспеченочную холангио- и холецистостомию (ЧХС и ЧХЦС) под УЗ-контролем с последующей транскатетерной холангио- и холецистохолангиографией.

**Цель работы** — оценка диагностических возможностей разработанной методики чрескожной чреспеченочной холангио- и холецистостомии под УЗ-контролем и степени снижения лучевой нагрузки на пациента при ее использовании.

**Материалы и методы.** Изучены результаты контрастного рентгенологического исследования желчевыводящих путей 31 больного с механической желтухой опухолевого генеза, находившихся на лечении в хирургической клинике Приволжского окружного медицинского центра. Среди них было 16 мужчин (средний возраст  $58,88 \pm 2,44$  года) и 15 женщин (средний возраст  $63,33 \pm 2,75$  года). Средний возраст всех больных составил  $61,03 \pm 1,85$  года.

Все больные были разделены на 2 группы по уровню блока желчных протоков: 1-я группа — с блоком на уровне ворот печени (16 человек) и 2-я группа — с блоком на уровне дистальных отделов общего желчного протока (15 пациентов). В 1-й группе у 11 больных выявлена холангиокарцинома,

у 5 — метастазы в лимфоузлы ворот печени. Блок дистального отдела холедоха у всех пациентов 2-й группы обусловлен опухолью головки поджелудочной железы. У всех больных диагноз был подтвержден морфологически.

Всем больным выполнялось чрескожное дренирование желчевыводящих путей под УЗ-контролем на аппарате «Алока-630» с конвексным датчиком 3,5 МГц и пункционным адаптером. Больным 1-й группы проводилась катетерная холангиостомия, а 2-й группы — катетерная холецистостомия.

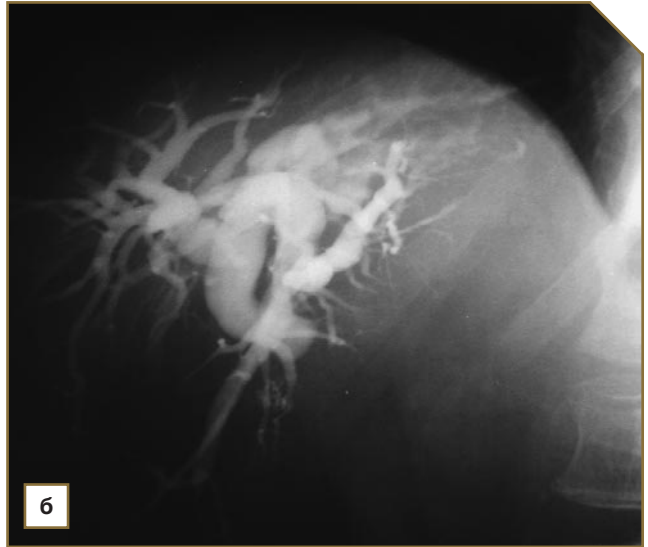
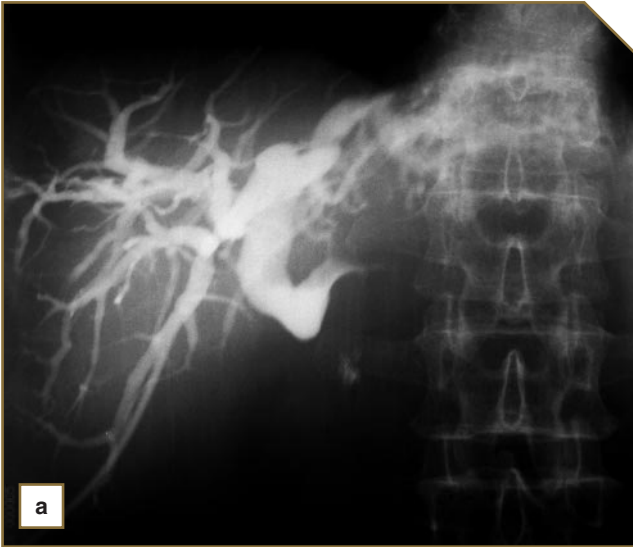Последующая холангио- или холецистохолангиография выполнялась на универсальном телеуправляемом рентгеновском аппарате DX-90 «Apelem», укомплектованном клиническим дозиметром «ДРК-1». Для контрастирования желчевыводящих путей использовался раствор «Ультравист-300» с разведением 0,5% раствором новокаина в соотношении 1:1. Количество введенного контрастного вещества не превышало половины объема желчи, полученной при пункции и дренировании.

Рентгенологическое исследование проводилось по общепринятой методике, адаптированной к требованиям нашей хирургической клиники. После катетеризации выполнялась рентгеноскопия брюшной полости с центрацией на интересующую область с целью оценки положения дренажной трубки и выявления контрастных теней, в том числе следов контрастных веществ от предыдущих исследований (КТ с пероральным контрастированием, рентгеноскопия желудка, ирригоскопия). После введения 2—5 мл контрастного вещества при рентгеноскопии более точно оценивалось положение дренажной трубки по отношению к желчевыводящим путям. Далее наблюдали за контрастированием желчных путей, которое производилось дробно до тугого наполнения. Рентгенография выполнялась в положении лежа на спине в прямой и в косых (правой и левой) проекциях, при необходимости — и в вертикальном положении. В ряде случаев (при использовании рентгенонеконтрастных катетеров) с целью более точного позиционирования дренажной трубки исследование дополнялось рентгеноскопией или рентгенографией после удаления контрастного вещества из желчных протоков. При необходимости проводилась коррекция положения дренажа.

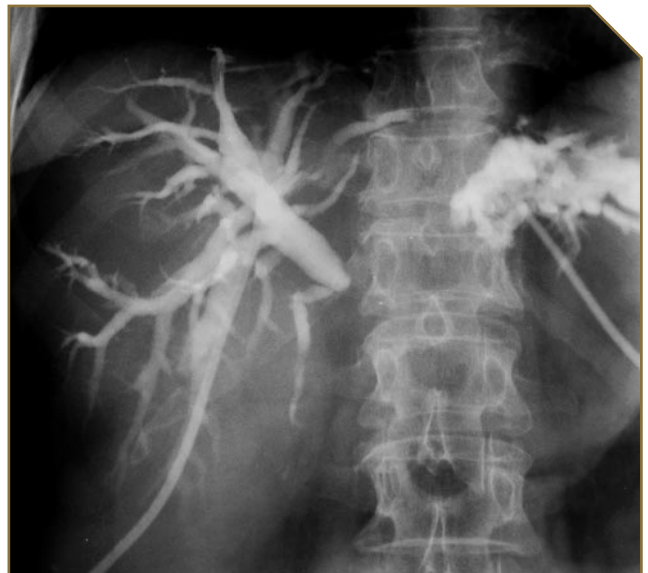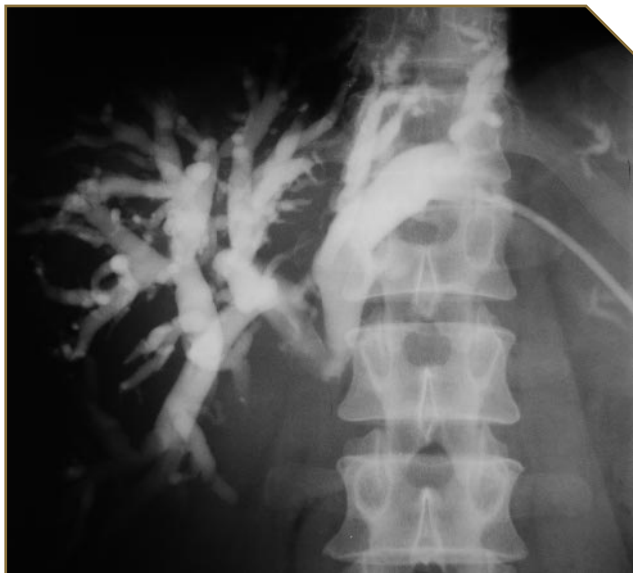Статистическая обработка полученных данных выполнялась с помощью программы Statistica 6.0.

**Результаты и обсуждение.** У пациентов 1-й группы в 12 случаях блок желчных протоков был полным (отсутствовало поступление контраста в двенадцатиперстную кишку — рис. 1—3), в 4 — неполным (контраст в кишку поступал, рис. 4). Во 2-й группе количество больных с аналогичными изменениями — 12 и 3 соответственно (рис. 5 и 6).

Форма культи желчного протока в 1-й группе у 10 человек была цилиндрической (рис. 1), у 6 — конической (рис. 2). Во 2-й группе эти формы культи отмечены в 8 и 7 случаях соответственно (рис. 5, 6). Контуры культи в 1-й группе в 9 случаях были чет-



**Рис. 1.** Фистулограммы больного Е., 67 лет: а — прямая проекция; б — косая проекция. Состояние после холангиостомии справа. Рентгенологическая картина полного высокого билиарного блока (метастазы рака желудка в лимфатические узлы ворот печени), признаки умеренной желчной гипертензии. Культя желчных протоков — цилиндрическая, с четкими контурами



**Рис. 2.** Фистулограмма в прямой проекции больного К., 46 лет. Состояние после левосторонней холангиостомии. Рентгенологическая картина полного высокого билиарного блока (опухоль Клацкина), признаки выраженной желчной гипертензии. Культя желчного протока — коническая, без четких контуров

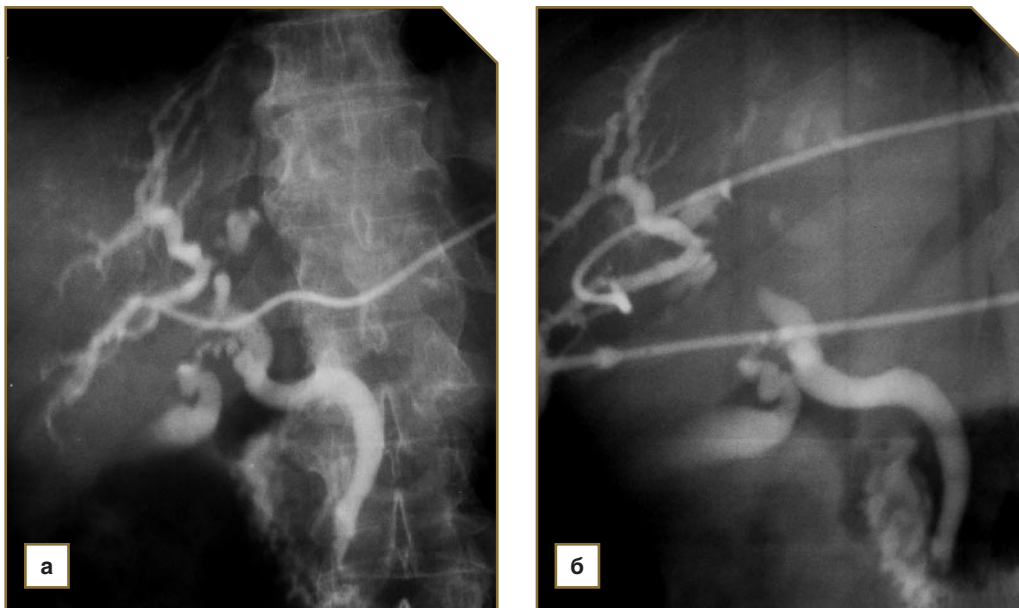**Рис. 3.** Фистулограмма в прямой проекции больной М., 70 лет. Состояние после двусторонней холангиостомии. Опухолевый полный блок развилки долевых печеночных протоков (опухоль Клацкина), признаки выраженной желчной гипертензии

кими (рис. 1), в 7 — нечеткими (рис. 2). Во 2-й группе четкие и нечеткие контуры культы были выявлены в 6 и 9 наблюдениях соответственно (рис. 5, 6).

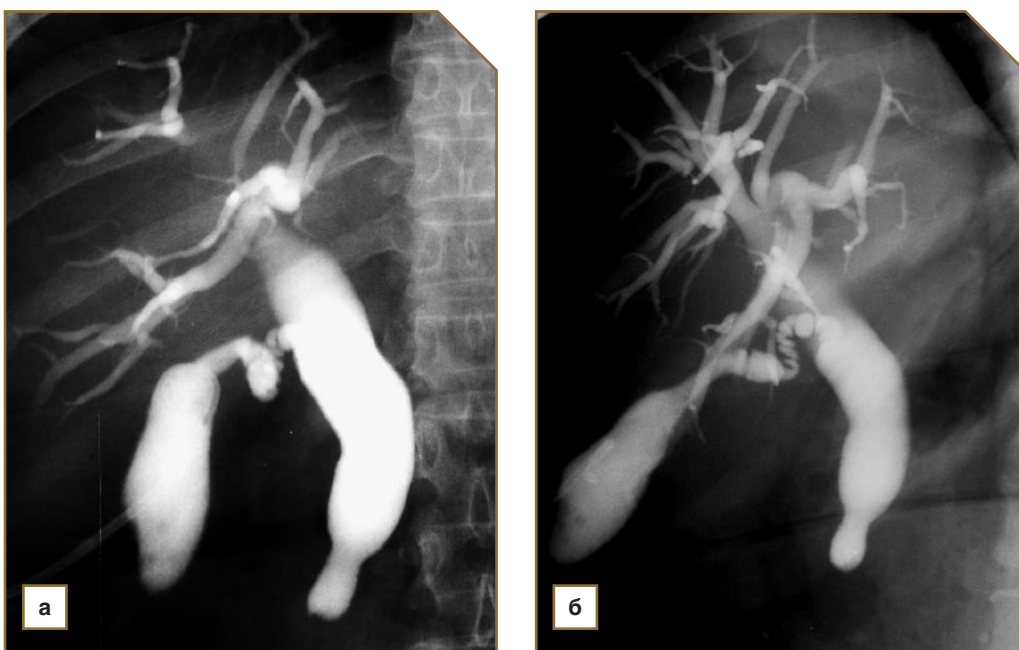
Ширина долевых протоков у больных в 1-й группе колебалась от 10 до 20 мм (в среднем —  $15,06 \pm 0,80$  мм). Ширина общего желчного протока у больных 2-й группы колебалась от 10 до 31 мм (в среднем —  $17,53 \pm 1,68$  мм). Согласно литературным данным [1], желчная гипертензия расценивается как умеренная при ширине протоков до 15 мм, с 15 до 25 мм — как

выраженная, 26 мм и более — резко выраженная. Желчная гипертензия в 1-й группе у 7 человек расценена как умеренная (рис. 1, 4), у 9 — выраженная (рис. 2, 3). Во 2-й группе умеренная желчная гипертензия выявлена в 6 случаях (рис. 6), выраженная — в 7, резко выраженная — в 2 (рис. 5).

Статистически значимой разности в характеристиках рентгенологической картины у пациентов обеих групп не выявлено, что согласуется с данными литературы [1].



**Рис. 4.** Фистулограммы больной Н., 72 лет: а — прямая проекция; б — косая проекция. Состояние после правосторонней холангиостомии. Рентгенологическая картина стенозирующего процесса в развилке долевых печеночных протоков (опухоль Клацкина) с неполным билиарным блоком и умеренной желчной гипертензией



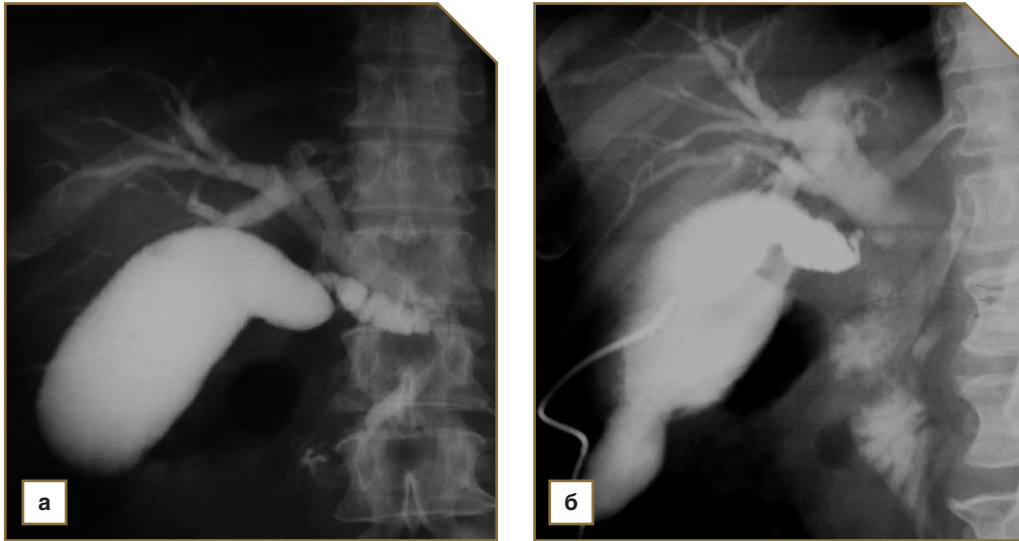
**Рис. 5.** Фистулограммы больной Ч., 60 лет: а — прямая проекция, б — косая проекция. Состояние после холецистостомии. Рентгенологическая картина полного низкого билиарного блока (рак головки поджелудочной железы) с резко выраженной желчной гипертензией. Культя холедоха — цилиндрическая, с четкими контурами

У пациентов с объемными процессами в воротах печени со свободной от опухолевого блока развилкой долевых желчных протоков холангиостомический дренаж располагался в правом (5 пациентов, рис. 1) или левом (9 человек, рис. 2) долевом протоке, при наличии опухолевого блока в зоне развилки раздельно дренировались оба долевых желчных

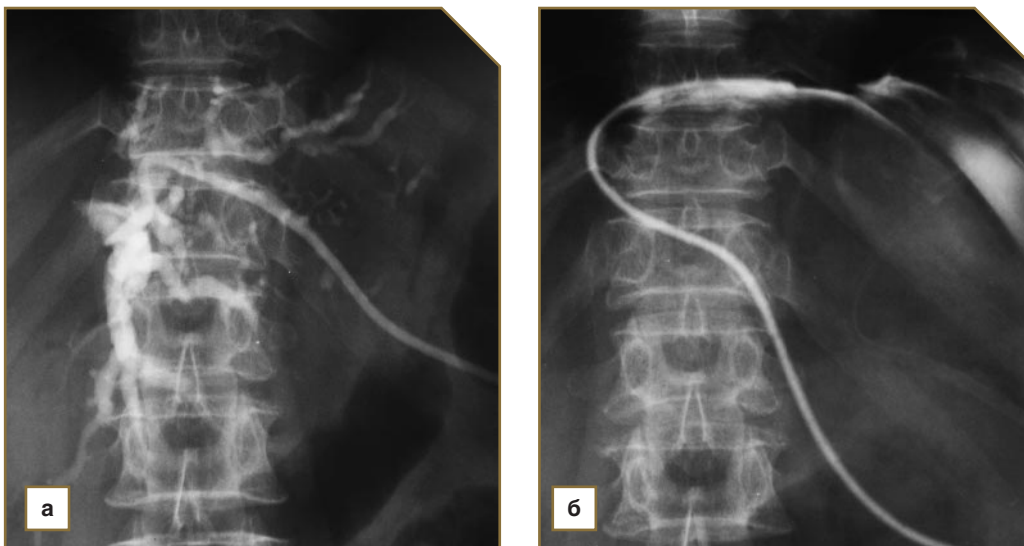
протока (2 человека, рис. 3). У пациентов 2-й группы катетер всегда располагался в желчном пузыре (рис. 5, 6).

У 4 больных, которым фистулография выполнялась в динамике, после дренирования выявлено сужение протоков до нормальных значений в результате их декомпрессии.





**Рис. 6.** Фистулограммы больной П., 59 лет: а — прямая проекция; б — косая проекция. Состояние после холецистостомии. Рентгенологическая картина неполного низкого билиарного блока (рак головки поджелудочной железы) с умеренной желчной гипертензией. Культя холедоха — цилиндрическая, с нечеткими контурами. Небольшой патологический затек контрастного вещества по краю печени



**Рис. 7.** Фистулограммы больной Ч., 75 лет: а — после удаления контрастного вещества из холангиостомы слева: положение дренажной трубки удовлетворительное; б — фистулограмма на следующий день: миграция дренажа в брюшную полость

У двух пациенток отмечалась миграция катетера, что требовало повторной катетеризации желчного пузыря (рис. 7).

Патологические затеки контрастного вещества (в брюшную полость) наблюдались в 2 случаях и были незначительными (рис. 6). Осложнений в форме гемобилии у наших пациентов не было.

Из анатомических особенностей у одного больного отмечен добавочный правый печеночный проток, у 2 человек пузырный проток впадал в общий печеночный проток слева, у 1 выявлено низкое впадение пузырного протока.

Благодаря используемой нами методике дре-

нирования желчевыводящих путей под контролем УЗИ мы устранили воздействие ионизирующего (рентгеновского) излучения на пациента и персонал на начальном этапе исследования, тем самым добились значительного сокращения лучевой нагрузки на больного. Средняя доза облучения пациента в 1-й группе была  $6,28 \pm 3,01$  мЗв, во 2-й группе —  $4,06 \pm 2,40$  мЗв, в целом в обеих группах —  $5,21 \pm 2,91$  мЗв, что составило 13,6% от дозы облучения (38,2 мЗв) при выполнении ЧЧХС по общепризнанной методике по данным литературы [1].

Исходя из интересов хирургической клиники авторами был разработан стандартизованный про-

токол исследования, в котором врач-рентгенолог указывает уровень билиарного блока (высокий, низкий), его степень (неполный, полный), причины (если возможно), выраженность желчной гипертензии (умеренная, выраженная, резко выраженная), адекватность дренирования печеночного дерева, анатомические особенности желчевыводящих путей и осложнения дренирования (при их наличии) — миграция дренажа, патологический внутрибрюшной затек, гемобилия.

**Заключение.** Предлагаемая методика дренирования желчевыводящих путей —чрескожная чреспеченочная холангио- и холецистостомия под УЗ-контролем с последующим рентгеноконтрастным исследованием — по своим диагностическим возможностям сравнима с общепринятой.

Контрастное рентгенологическое исследование желчевыводящих путей в этом случае позволяет целостно и детально оценить анатомические особенности и патологические изменения данной области, выявить уровень и степень билиарного блока.

Разработанная методика за счет катетеризации желчевыводящих путей под контролем УЗИ, а не

рентгеноскопии позволяет значительно (на 86,4 %) снизить лучевую нагрузку на пациентов.

Разработанная схема описания холангиограмм позволяет оптимизировать составление протокола исследования и повышает его качество.

### Литература

1. Эндобилиарная интервенционная онкорadiология. Под ред. Б.И. Долгушина. М: Медицинское информационное агентство; 2004; 221 с.
2. *Шотемор Ш.Ш., Пурижанский И.И., Шевякова Т.В. и др.* Путеводитель по диагностическим изображениям. Справочник практического врача. М: Советский спорт; 2001.
3. Лучевая анатомия человека. Под ред. Т.Н. Трофимовой. СПб: Издательский дом СПбМАПО; 2005.
4. *Ившин В.Г., Лукичев О.Д.* Малоинвазивные методы декомпрессии желчных путей у больных механической желтухой. Тула: Гриф и К; 2003; 182 с.
5. *Вишневский В.А., Тарасюк Т.И.* Диагностика и хирургическое лечение рака проксимальных печеночных протоков (опухолей Клатскина). Практическая онкология 2004; 5(2): 126—134.