

МЕТОД КОНФОКАЛЬНОЙ МИКРОСКОПИИ В ИССЛЕДОВАНИИ ЗОНЫ ОПЕРАЦИОННОЙ РАНЫ (IN VIVO) ПОСЛЕ ФАКОЭМУЛЬСИФИКАЦИИ КАТАРАКТЫ

УДК 617.741—004.1—076—089

Поступила 23.08.2010 г.



И.Г. Сметанкин, д.м.н., доцент кафедры глазных болезней¹;

О.В. Шленская, врач-офтальмолог²;

Н.В. Артемьев, к.м.н., зав. отделом микрохирургии глаза³

¹Нижегородская государственная медицинская академия, Н. Новгород;

²Чебоксарский филиал МНТК «Микрохирургия глаза им. академика С.Н. Федорова», Чебоксары;

³Городская больница №35, Н. Новгород

Проанализированы результаты исследований зоны роговичной раны конфокальным микроскопом у 10 больных после бимануальной и у 10 — после коаксиальной факоемульсификации катаракты. Сделан вывод о том, что частота и характер выявленных изменений не зависят от способа проведения факоемульсификации (бимануального или коаксиального).

Ключевые слова: катаракта, хирургия, конфокальная микроскопия.

English

Method of a confocal microscopy in investigation of the operational wound zone (in vivo) after a cataract phacoemulsification

I.G. Smetankin, MD, Associate Professor, the Eye Diseases Department¹;

O.V. Shlenskaya, Ophthalmologist²;

N.V. Artemiev, MD, Head of the Eye Microsurgery Department³

¹Nizhny Novgorod State Medical Academy, Nizhny Novgorod;

²Cheboksary branch of the "Academician S.N. Fyodorov ISTC Microsurgery of the Eye", Cheboksary;

³City Hospital No35, Nizhny Novgorod

The results of the corneal wound zone investigations with a confocal microscope have been analyzed. 10 patients after a bimanual and 10 patients after a coaxial phacoemulsification of cataract took part in the study. It seems reasonable to conclude that the revealed alteration rate and character do not depend on a phacoemulsification method (bimanual or coaxial).

Key words: cataract, surgery, confocal microscopy.

Факоемульсификация катаракты (ФК) на сегодняшний день является наиболее эффективным методом лечения больных с патологией хрусталика [1], поэтому все большее значение приобретает оптимизация способов ее выполнения на основе исследования микроструктурных изменений тканей глаза, индуцированных подобными операциями [2, 3].

Появление метода конфокальной микроскопии позволило проводить исследование гистоморфологических изменений тканей глаза на новом уровне [4, 5]. Морфологические признаки изменений зоны операционной раны после ФК достаточно информативны для изучения основных патогенетических механизмов, поскольку повреждение, связанное с ультразвуковым

Для контактов: Сметанкин Игорь Глебович, тел. раб. 8(831)438-91-98, тел. моб. +7 951-909-25-26; e-mail: ismetankin@yandex.ru.

воздействием, проявляется в первую очередь в этой области роговицы. Данные о прижизненных морфологических признаках, характерных для ФК, в доступной литературе отсутствуют, хотя и опубликованы результаты исследований с использованием оптической когерентной томографии [3]. При этом исследования с использованием конфокального микроскопа уже проводились при кератоконусе, после эксимерлазерных операций на роговице [6—8].

Цель исследования — изучение прижизненных морфологических изменений зоны роговичной операционной раны после факоэмульсификации катаракты, выполненной бимануальным и коаксиальным способами, при помощи конфокальной микроскопии.

Материалы и методы. Обследовано 20 больных (20 глаз) с помутнениями хрусталиков в незрелой и почти зрелой стадии катаракты, плотностью ядра III—IV степени. Возраст пациентов составил от 57 до 78 лет. У 10 пациентов факоэмульсификация была выполнена бимануальным способом, у 10 пациентов — коаксиальным. Все операции выполнены через роговичный доступ. Исследования проводили на 3-и сутки после ФК с помощью конфокального микроскопа Сапоп (Япония).

Результаты и обсуждение. Морфологические изменения наблюдали практически во всех слоях роговицы.

При осмотре поверхностных слоев обнаружены слущивание поверхностных эпителиоцитов в виде пластов, нарушение контакта эпителия с подлежащими слоями, что обусловлено механическим воздействием при формировании разреза, а также сглаженность контуров клеток, связанная с отеком эпителия, кистозные изменения, буллез эпителиального слоя (рис. 1). Края операционного разреза имели неравномерный диастаз, заполненный эпителием по типу «конуса».

Изменения боуменовой мембраны проявлялись в виде микрострий, что, по нашему мнению, могло свидетельствовать о нарушении ее целостности, и гиперрефлективных зон, связанных с нарушением ее прозрачности.

В стромальном слое наблюдали складчатость, отек, гиперрефлексирующие включения, связанные с акти-

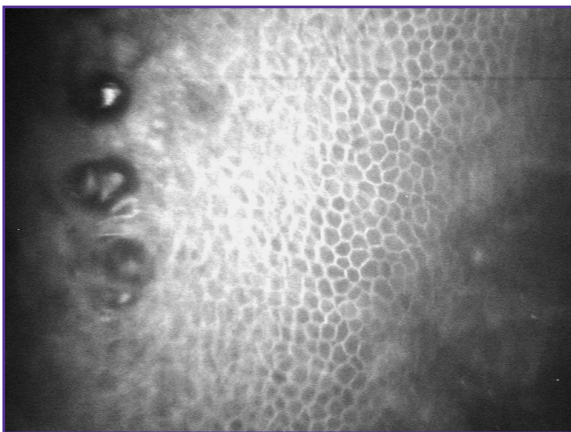


Рис. 1. Эпителиальный слой роговицы: отек и буллез

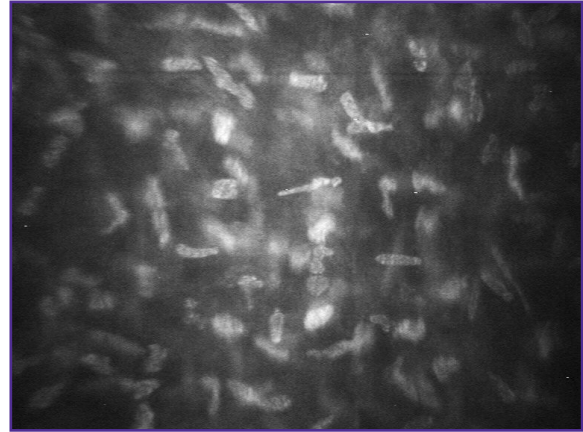

Рис. 2. Стромальный слой роговицы: активизированные кератоциты

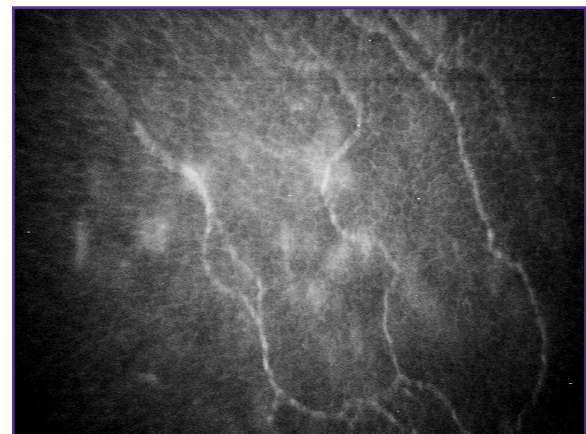
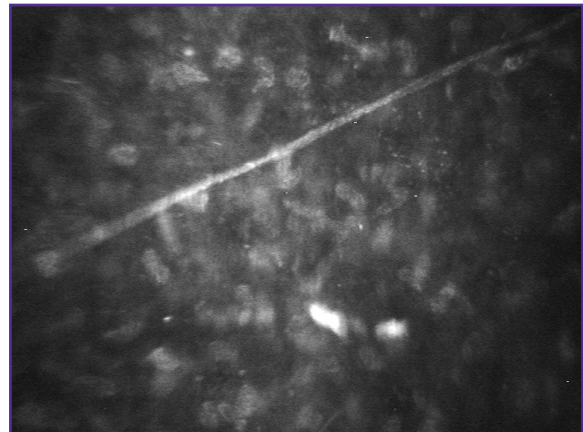

Рис. 3. Гиперрефлексирующие субэпителиальные (вверху) и стромальные (внизу) нервные элементы

визацией кератоцитов, отличающихся повышенной яркостью ядер (рис. 2).

Активность нервных элементов роговицы также была усилена, что проявилось в их утолщении и гиперрефлексировании (рис. 3), операционная рана имела ровные края с несколько неравномерным диастазом (рис. 4).

Коагуляция коллагеновых волокон стромы в зоне разреза может вызывать ее сморщивание, при котором

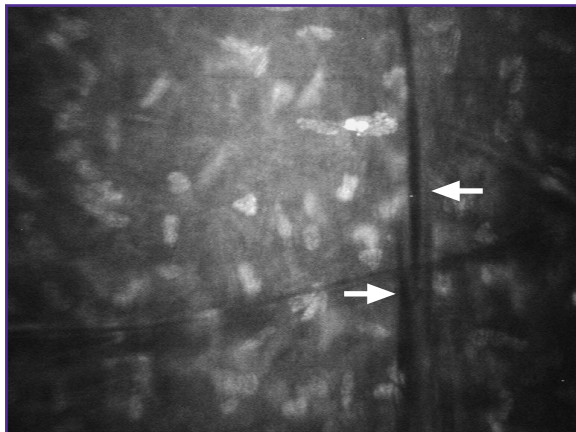


Рис. 4. Строма роговицы: края операционного разреза (обозначены стрелками)

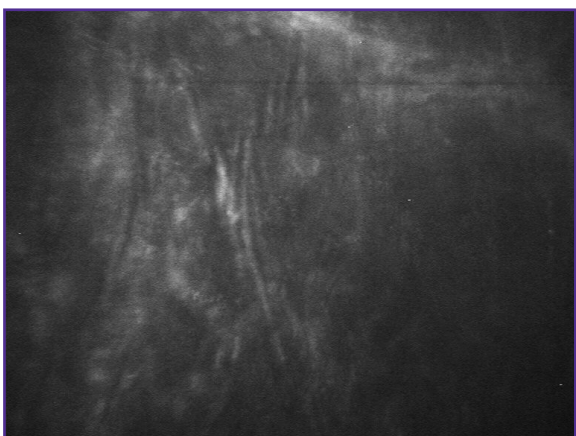


Рис. 5. Исчерченность, складчатость, натяжение стромы роговицы и десцеметовой мембраны

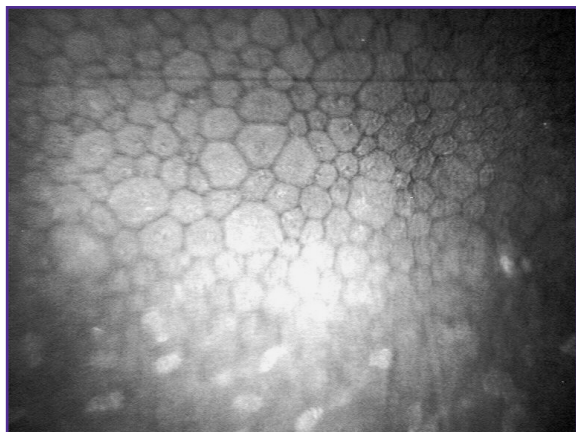

Рис. 6. Задний эпителий роговицы

мы определяли исчерченность и натяжение стромы роговицы, появление складок десцеметовой мембраны (рис. 5), при этом нельзя исключить роль механического воздействия в формировании изменений внутренней мембраны роговицы.

Изменения в заднем эпителии роговицы (ЗЭР) имели место во всех случаях наблюдения. Однако степень этих изменений не коррелировала с морфологичес-

кими нарушениями остальных слоев роговой оболочки. Мы диагностировали плеоморфизм и нарушение непрерывности цитоплазмы клеток эндотелиального пласта вблизи основной мембраны (рис. 6). Потеря клеток ЗЭР при проведении факоэмульсификации бимануальным методом составила в среднем 6,3%, после коаксиальной ФК — 6,2%.

При осмотре наружных, внутренних слоев и стромы роговицы методом конфокальной микроскопии не выявлено зависимости характера и частоты обнаруженных изменений от использования бимануального или коаксиального способа проведения ФК.

Патогенетические механизмы воздействия на ткань роговицы при ультразвуковой факоэмульсификации заключаются в механической травматизации, термическом и кавитационном повреждении. Разнородность перечисленных факторов, определяющих характер воздействия, лишь увеличивает ценность исследований, выявляющих закономерности его эффекта.

Поскольку морфологические изменения после ФК достаточно многообразны, метод конфокальной микроскопии позволяет выявить некоторые их закономерности. Изменения роговицы, проявляющиеся в отеке, образовании дефектов различных участков ее ткани и вакуолизации, на наш взгляд, могут быть спровоцированы не только непосредственным воздействием ультразвука, но и механическим повреждением во время манипуляций инструментами, током ирригационной жидкости. Складчатость, натяжение стромы роговицы, по нашему мнению, связаны с термическим эффектом патологического воздействия ультразвука, что коррелирует с данными, полученными при исследовании оптическим когерентным томографом [3]. Анализируя зависимость патологических изменений зоны операционной раны от метода ФК, мы не отметили прямой связи между морфологической картиной и способом (бимануальным или коаксиальным) проведения операции, степень потери клеток ЗЭР после выполнения бимануальной и коаксиальной факоэмульсификации также не имела достоверной, значимой разницы.

Заключение. При конфокальной микроскопии зоны операционной раны не выявлено зависимости характера и частоты обнаруженных изменений от использования бимануального или коаксиального способа выполнения факоэмульсификации катаракты.

Специфическими для ультразвукового воздействия являются складчатость, натяжение стромы роговицы в зоне операционной раны, что связано с термической коагуляцией ее коллагеновых волокон.

Литература

1. *Alio J., Fine I.H.* Minimizing incisions and maximizing outcomes in cataract surgery. Berlin; 2010.
2. *Егорова Э.В. и др.* Проявление тракционного синдрома макулярной зоны у пациентов с высокой близорукостью, выявленной методом оптической когерентной томографии. В кн.: Современные технологии катарак-

- тальной и рефракционной хирургии. Сборник научных статей. М; 2009; 87—94.
3. *Сметанкин И.Г.* Первые результаты применения оптической когерентной томографии для оценки состояния операционной раны после факоэмульсификации катаракты. Медицинская визуализация 2009; 3: 34—39.
 4. *Mastropasqua L., Nubile M.* Confocal microscopy of the cornea. New Jersey; 2002.
 5. *Аветисов С.Э. и др.* Конфокальная микроскопия роговицы. Сообщение 1. Вестн офтальмол 2008; 3: 3—5.
 6. *Аветисов С.Э. и др.* Конфокальная микроскопия роговицы. Сообщение 2. Морфологические изменения при кератоконусе. Вестн офтальмол 2008; 3: 6—10.
 7. *Дога А.В. и др.* Сравнительный анализ гистоморфологии роговиц после формирования поверхностного клапана с помощью механического микрокератома и фемтосекундного лазера. В кн.: Современные технологии катарактальной и рефракционной хирургии. Сборник научных статей. М; 2009; с. 255—260.
 8. *McCulley J.P., Petroll W.M.* Quantative asstssment of corneal wound healing intra IntraLASIK using in vivo confocal microscopy. Trans Am Opht Soc 2008; 106: 84—90.