

ИСПОЛЬЗОВАНИЕ ОПТИЧЕСКОЙ КОГЕРЕНТНОЙ ТОМОГРАФИИ ДЛЯ ИССЛЕДОВАНИЯ ЭФФЕКТИВНОСТИ ЛЕЧЕНИЯ БОЛЬНЫХ С ДИАБЕТИЧЕСКОЙ РЕТИНОПАТИЕЙ ПРЕПАРАТОМ ПИЯВИТ

УДК 617.735-005.98-073.756.8:615.5

Поступила 25.05.2011 г.



А.Р. Гилязова, аспирант кафедры офтальмологии;
А.Н. Самойлов, д.м.н., профессор, зав. кафедрой офтальмологии;
Р.Ф. Хафизьянова, д.м.н., профессор кафедры фармакологии

Казанский государственный медицинский университет, Казань

Цель исследования — изучить влияние препарата Пиявит на макулярный отек у больных с диабетической ретинопатией по данным оптической когерентной томографии.

Материалы и методы. В исследование включен 61 пациент (122 глаза), с диабетической ретинопатией в непролиферативной стадии заболевания с макулярным отеком. Пациенты были разделены на четыре группы. 1-я группа — 16 пациентов (32 глаза) — получала Пиявит по 1 капсуле 2 раза в день. 2-я группа — 15 пациентов (30 глаз) — лазерное лечение. 3-я группа — 15 пациентов (30 глаз) — Пиявит в сочетании с лазерным лечением. Контрольная группа — 15 пациентов (30 глаз) — традиционную консервативную терапию. Срок наблюдения составил 13 мес.

Результаты. Максимальное улучшение высоты макулярного отека и остроты зрения достигнуто в 3-й группе, где в качестве терапии использовался Пиявит в комбинации с лазерным лечением.

Заключение. Пиявит оказывает положительное влияние на улучшение зрительных функций (уменьшение высоты макулярного отека, повышение остроты зрения), что позволяет рекомендовать его для использования в клинической практике лечения макулярного отека у пациентов с непролиферативной стадией диабетической ретинопатии.

Ключевые слова: Пиявит, диабетическая ретинопатия, оптическая когерентная томография, макулярный отек.

English

The use of optical coherent tomography to research the efficacy of treatment of patients with diabetic retinopathy using Pijavitum

A.R. Gilyazova, Postgraduate, the Department of Ophthalmology;
A.N. Samoilov, D.Med.Sc., Professor, Head of the Department of Ophthalmology;
R.F. Khafizianova, D.Med.Sc., Professor, the Department of Pharmacology

Kazan state medical university, Kazan

The aim of the investigation is to study the effect of Pijavitum on macular edema in patients with diabetic retinopathy according to optic coherent tomography findings.

Materials and Methods. 61 patients (122 eyes) with diabetic retinopathy in non-proliferative stage with macular edema were involved into the study. The patients were divided into four groups, the first one — 16 patients (32 eyes) — receiving Pijavitum by a capsule twice a day; the second group — 15 patients (30 eyes) — undergoing laser treatment, and the third group — 15 patients (30 eyes) — receiving Pijavitum combined with laser treatment. The control group consisting of 15 patients (30 eyes) was treated using traditional conservative therapy. The follow up period was 13 months.

Results. Maximum improvement of macular edema height and acuteness of vision was achieved in the 3rd group, the patients of which were treated by Pijavitum combined with laser therapy.

Conclusion. Pijavitum has a positive effect on improvement of optical functions (reduction of macular edema height, hyperacuity) enabling to recommend it to be used in clinical practice to treat macular edema in patients with non-proliferative stage of diabetic retinopathy.

Key words: Pijavitum, diabetic retinopathy, optic coherent tomography, macular edema.

Для контактов: Гилязова Альбина Ринасовна, тел. раб. 8(8553)38-51-52, тел. моб. +7 917-220-73-77; e-mail: bibiem@rambler.ru

Диабетическая ретинопатия является лидирующей причиной слепоты во всем мире и наблюдается практически у 50 из 200 млн человек, страдающих сахарным диабетом [1].

Основной причиной снижения центрального зрения у больных с диабетической ретинопатией служит поражение макулярной области в результате нарушения кровообращения и, как следствие, скопление патологической жидкости в слоях сетчатки. Повышенная концентрация глюкозы в клетках приводит к нарушению осмотического и электролитного баланса, отеку, гибели перicyтов, нарушению функции капиллярного эндотелия и его частичной утрате [2]. Эндотелий ретинальных сосудов является главной структурой в системе гематофтальмического барьера, регулирует активность тромбоцитов, предупреждает пристеночное отложение фибрина и образование внутрисосудистых тромбов. Нарушение целостности и функции эндотелия — важное звено в патогенезе развития диабетического макулярного отека [3]. При этом гибель части эндотелиальных клеток сочетается с активной пролиферацией другой части, утолщением базальной мембраны и образованием микротромбов.

На сегодняшний день единственным эффективным методом профилактики и лечения диабетического макулярного отека является лазерная коагуляция сетчатки [4, 5]. Однако она нередко сопровождается осложнениями, наиболее частые из которых — кровоизлияния в сетчатку и стекловидное тело, субретинальная неоваскуляризация, атрофия пигментного эпителия, рецидивы и усиление макулярного отека. Данная ситуация обуславливает поиск лекарственных средств, воздействующих на различные звенья патогенеза сосудистых поражений. Одним из таких препаратов является Пиявит, в механизме действия которого ведущая роль принадлежит плазменному и тромбоцитарному звеньям гемостаза. Обладая высоким сродством к коллагену, он уменьшает адгезию тромбоцитов на субэндотелии, оказывает защитное действие на эндотелий, предотвращает рост внутрисосудистых тромбов и способствует их рассасыванию, снижает вязкость крови, оказывает умеренное противовоспалительное действие [6, 7].

Цель исследования — изучить влияние препарата Пиявит на макулярный отек у больных с диабетической ретинопатией по данным оптической когерентной томографии.

Материалы и методы. Исследован 61 пациент — 30 женщин и 31 мужчина (122 глаза) с диабетической ретинопатией в непролиферативной стадии заболевания с макулярным отеком. Продолжительность заболевания сахарным диабетом — от 2 до 15 лет. Срок наблюдения — 13 мес. Пациенты были разделены на четыре группы. В 1-й группе — 16 пациентов (32 глаза); высота макулярного отека составила $489,0 \pm 18,1$ мкм ($p < 0,05$), острота зрения — в среднем $0,09 \pm 0,01$. Лечение проводилось препаратом Пиявит по 1 капсуле 2 раза в день. Во 2-й группе — 15 пациентов (30 глаз), высота макулярного отека составила $421,0 \pm 15,9$ мкм ($p < 0,05$), острота зрения — $0,13 \pm 0,02$. Они получали изолированно лазерное лечение. В 3-й группе — 15 пациентов (30 глаз), высота макулярного отека составила $518,0 \pm 24,1$ мкм ($p < 0,05$), острота зрения — в среднем $0,09 \pm 0,01$. Они получали препарат Пиявит + лазерное лечение. В 4-й, контрольной, группе — 15 пациентов (30 глаз), высота макулярного отека составляла $476,00 \pm 20,55$ мкм ($p < 0,05$), острота зрения — в

среднем $0,09 \pm 0,01$. Больные получали традиционную консервативную терапию.

Всем пациентам проводили стандартное офтальмологическое обследование: визометрию, биомикроофтальмоскопию, фоторегистрацию, тонометрию, периметрию, флюоресцентную ангиографию. Использовали протоколы исследования «Fast macular thickness» и «Macular thickness». Оценивали динамику изменений толщины фoveальной области с помощью оптической когерентной томографии (ОКТ), которую выполняли на аппарате Stratus OCT (ф. Zeiss, Германия).

Статистическую обработку проводили с помощью программ SPSS 11.0 для Windows. Анализ данных осуществляли с помощью критерия Стьюдента (t) для независимых выборок, однофакторного дисперсионного анализа с повторными измерениями, критерия Пирсона (χ^2).

Результаты и обсуждение. В 1-й группе, получающей Пиявит, отмечалось улучшение зрительных функций, что проявлялось в виде уменьшения высоты макулярного отека на 19 глазах (59,4%) и повышения остроты зрения — на 17 (53,1%) (см. таблицу, рис. 1).

В 2-й группе, получавшей лазерное лечение, уменьшение высоты макулярного отека наблюдалось на 11 глазах (36,7%), повышение остроты зрения — на 10 (33,3%) (см. таблицу, рис. 2).

В 3-й группе уменьшение высоты макулярного отека наблюдалось на 22 (73,3%) глазах. Острота зрения повысилась более, чем в других группах, и составила $0,26 \pm 0,01$ на 19 глазах (61,3%) (см. таблицу, рис. 3).

В контрольной группе высота макулярного отека снизилась незначительно, острота зрения достигала $0,19 \pm 0,03$ (см. таблицу, рис. 4). Уменьшение высоты макулярного отека наблюдалось на 6 глазах (20%), повышение остроты зрения — на 5 (16,67%).

Проведенные исследования показали, что применение препарата Пиявит в качестве монотерапии уменьшает высоту макулярного отека и приводит к повышению остроты зрения в более чем половине случаев. При использовании его в сочетании с лазерным лечением уменьшение высоты макулярного отека, по данным ОКТ, было наибольшим и наблюдалось на 73,33% глаз. У пациентов данной группы отмечалось также более стойкое повышение остроты зрения, что объясняется механизмами сочетанного лечебного действия лазерной коагуляции в макуле и Пиявита, к которым относят улучшение трофики сетчатки за счет образования хориоретинальных шунтов, усиление дренажа межтканевой жидкости, активацию кислорода между сетчаткой и хориоидеей.

Динамика высоты макулярного отека по данным ОКТ и остроты зрения

Группы	Высота отека, мкм		Острота зрения	
	до лечения	после лечения	до лечения	после лечения
Пиявит	$489,0 \pm 18,1$ $p < 0,05$	$356,0 \pm 15,0$ $p < 0,05$	$0,09 \pm 0,01$	$0,20 \pm 0,02$
Лазер	$421,0 \pm 15,9$ $p < 0,05$	$389,0 \pm 13,7$ $p < 0,05$	$0,13 \pm 0,02$	$0,15 \pm 0,01$
Пиявит+лазер	$518,0 \pm 24,0$ $p < 0,05$	$321,0 \pm 9,0$ $p < 0,05$	$0,09 \pm 0,01$	$0,26 \pm 0,01$
Контроль	$476,0 \pm 20,6$ $p < 0,05$	$442,0 \pm 11,7$ $p < 0,05$	$0,20 \pm 0,01$	$0,19 \pm 0,03$

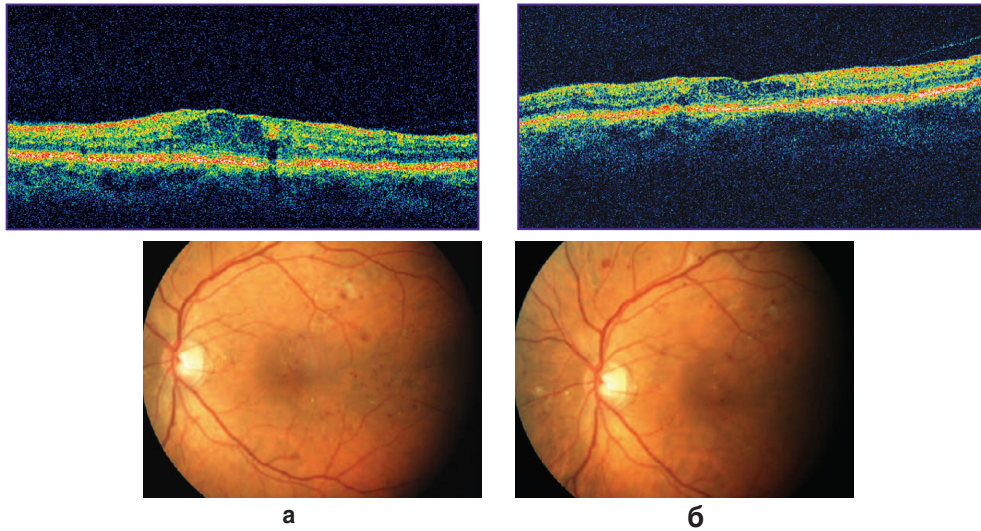


Рис. 1. Высота макулярного отека по данным ОКТ в группе, получавшей Пиявит: а — до лечения; б — после лечения

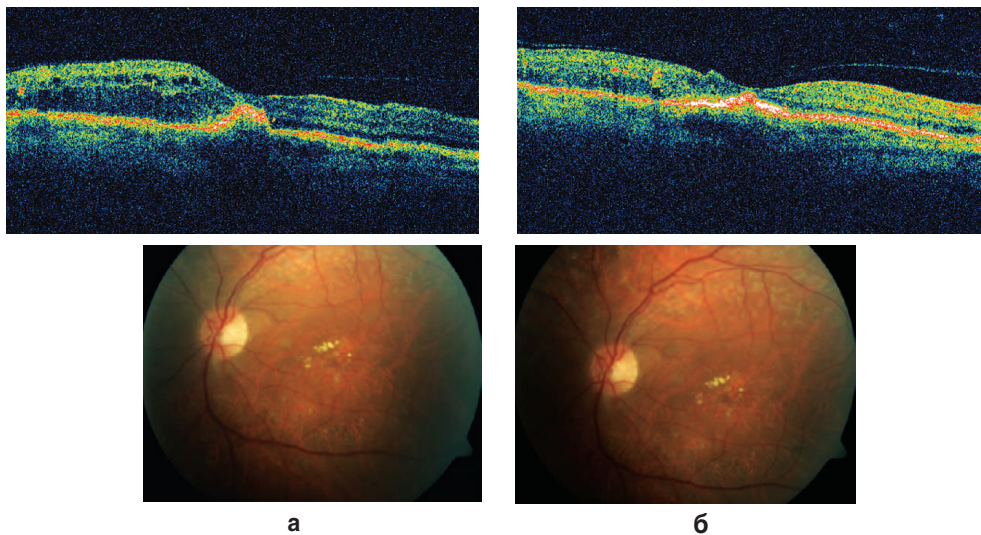


Рис. 2. Высота макулярного отека по данным ОКТ в группе, получавшей лазерное лечение: а — до лечения; б — после лечения

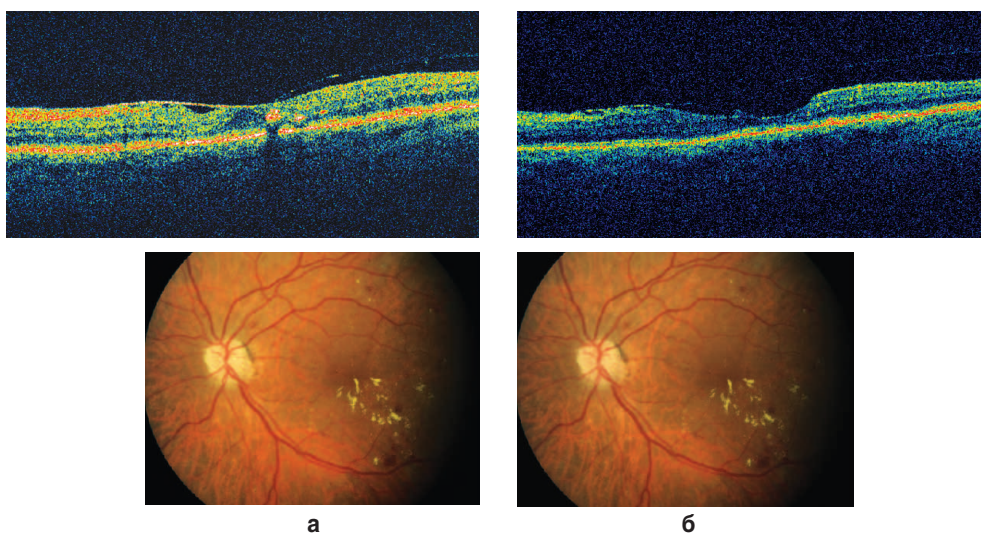


Рис. 3. Высота макулярного отека по данным ОКТ в группе, получавшей Пиявит с лазерным лечением: а — до лечения; б — после лечения

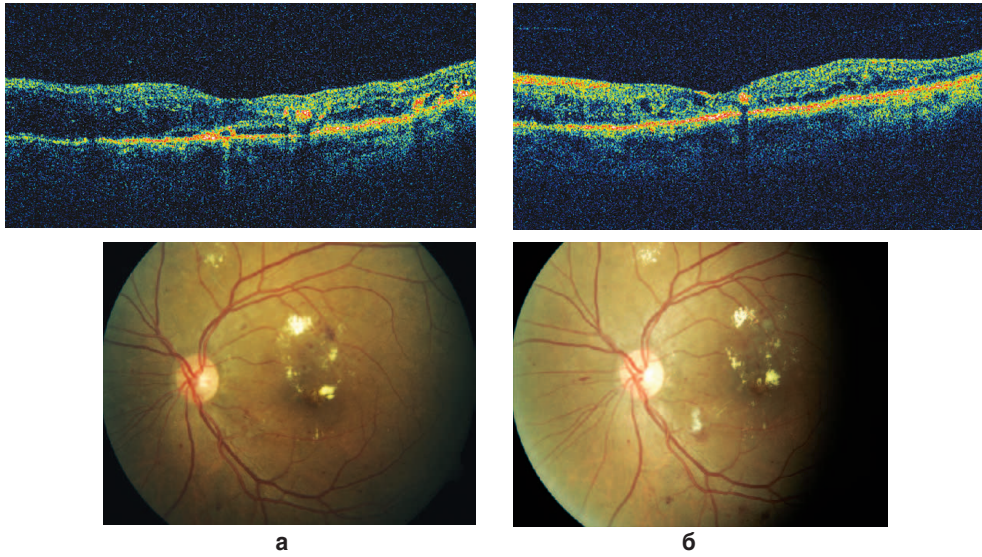


Рис. 4. Высота макулярного отека по данным ОКТ в контрольной группе: а — до лечения; б — после лечения

Заключение. Препарат Пиявит оказывает положительное влияние на улучшение зрительных функций, что проявляется в уменьшении высоты макулярного отека по данным оптической когерентной томографии и повышении остроты зрения. Максимальное улучшение показателей высоты макулярного отека и остроты зрения достигается при использовании этого препарата в сочетании с лазерным лечением.

Полученные данные позволяют рекомендовать Пиявит для применения в клинической практике лечения макулярного отека у пациентов с непролиферативной стадией диабетической ретинопатии.

References

1. Dedov I.I., Shestakova M.V., Maksimova M.A. *Federal'naya tselevaya programma «Sakharnyy diabet»* [Federal target-oriented program "Diabetes mellitus"]. Moscow: Meditsina; 2003; 88 p.
2. Kantsel'son L.A., Forofonova T.I., Bunin A.Ya. *Sosudistye zabolovaniya glaza* [Eye vascular diseases]. Moscow; 1990; p. 126–137.
3. Pasechnikova N.V. Diabeticheskaya makulopatiya. V kn.: *Lazernoe lechenie pri patologii glaznogo dna* [Diabetic maculopathy. In: Laser treatment in eye ground pathology]. Kiev: Naukova Dumka; 2007; p. 28–30.
4. Izmaylov A.S., Balashevich L.I. Lechenie vitreoretinal'nykh oslozhneniy diabeta. V kn.: *Glaznye proyavleniya diabeta* [Treatment of vitreoretinal complications of diabetes. In: Eye manifestations of diabetes]. Nauch. red. prof. L.I. Balashevich [Science editor Prof. L.I. Balashevich]. Saint Petersburg: Izdatel'skiy Dom SPbMAPO; 2004; p. 214–312.
5. Shadrichiev F.E., Astakhov Yu.S., Kryaneva O.Ya., Lisochkina A.B. Diabeticheskaya retinopatiya. *Uchebnoe posobie dlya vrachey* [Diabetic retinopathy. Study guide for doctors]. Saint Petersburg; 1998; 48 p.
6. Nelaeva L.A., Byshevskiy A.M., Troshina I.A., Zhuravleva G.D. *Problemy endokrinologii* 1998; 5: 10–14
7. Simonenkov A.P., Fedorov V.D. *Bull Eksp Biol Med* 1997; 1: 103–110.