

# ИЗУЧЕНИЕ БИОЛОГИЧЕСКИХ СВОЙСТВ НОВОГО ОСТЕОПЛАСТИЧЕСКОГО МАТЕРИАЛА НА ОСНОВЕ НЕДЕМИНЕРАЛИЗОВАННОГО КОЛЛАГЕНА, СОДЕРЖАЩЕГО ФАКТОР РОСТА ЭНДОТЕЛИЯ СОСУДОВ ПРИ ЗАМЕЩЕНИИ КОСТНЫХ ДЕФЕКТОВ

УДК 617.5–089.844–092–77–018.74:547.962.9

Поступила 3.10.2011 г.



**А.А. Мураев**, к.м.н., ассистент кафедры челюстно-лицевой хирургии и имплантологии ФПКВ<sup>1</sup>;  
**С.Ю. Иванов**, д.м.н., профессор, зав. кафедрой челюстно-лицевой хирургии и имплантологии ФПКВ<sup>1</sup>;  
**А.А. Артифексова**, д.м.н., профессор, зав. кафедрой патологической анатомии<sup>1</sup>;  
**В.М. Рябова**, старший лаборант кафедры челюстно-лицевой хирургии и имплантологии ФПКВ<sup>1</sup>;  
**Е.В. Володина**, аспирант лаборатории генной терапии рака<sup>2</sup>;  
**И.Н. Полякова**, зав. отделом<sup>3</sup>

<sup>1</sup>Нижегородская государственная медицинская академия, Н. Новгород, 603005, пл. Минина и Пожарского, 10/1;

<sup>2</sup>Институт биологии гена РАН, Москва, 119334, ул. Вавилова, 34/5;

<sup>3</sup>ЗАО «Протеинсинтез», Москва, 115035, 3-й Кадашевский пер., 6/2

**Цель исследования** — оценить *in vivo* эффективность нового остеопластического материала на основе недеминерализованного коллагена, содержащего фактор роста эндотелия сосудов, при замещении костных дефектов.

**Материалы и методы.** Эксперименты проводили на 16 кроликах породы шиншилла. Исследуемый новый материал для замещения костных дефектов разработан в ЗАО «Протеинсинтез» (Москва). За основу взят недеминерализованный костный коллаген в виде крошки (ООО «НПК ВИТАФОРМ», Москва), который насыщали фактором роста эндотелия сосудов по оригинальной методике. Дефект создавался в гребне подвздошной кости.

**Результаты.** Установлено, что новый биокомпозиционный материал для замещения костных дефектов на основе недеминерализованного костного коллагена, насыщенного фактором роста эндотелия сосудов, обладает остеокондуктивными и остеоиндуктивными свойствами и потенцирует неоангиогенез. Этот материал способен более эффективно индуцировать регенерацию костной ткани по сравнению с немодифицированным коллагеновым матриксом, преимущественно за счет формирования кровеносного русла в зоне регенерации.

**Ключевые слова:** направленная костная регенерация, костезамещающий материал, недеминерализованный коллаген, фактор роста эндотелия сосудов, ФРЭС.

## English

### Biological properties study of a new osteoplastic nondemineralized collagen-based material containing vascular endothelial growth factor in bone defect replacement

**A.A. Muraev**, PhD, Tutor, the Department of Maxillo-Facial Surgery and Implantology, the Faculty of Doctors' Advanced Training<sup>1</sup>;  
**S.Yu. Ivanov**, D.Med.Sc., Professor, Head of the Department of Maxillo-Facial Surgery and Implantology, the Faculty of Doctors' Advanced Training<sup>1</sup>;

Для контактов: Мураев Александр Александрович, тел. моб. +7 920-026-13-22, e-mail: muraev@rambler.ru

**A.A. Artifexova**, D.Med.Sc., Professor, Head of the Department of Pathological Anatomy<sup>1</sup>;  
**V.M. Ryabova**, Senior Laboratory Technician, the Department of Maxillo-Facial Surgery and Implantology,  
 the Faculty of Doctors' Advanced Training<sup>1</sup>;  
**E.V. Volodina**, Postgraduate, Tumour Gene Therapy Laboratory<sup>2</sup>;  
**I.N. Polyakova**, Head of the Department<sup>3</sup>

<sup>1</sup>Nizhny Novgorod State Medical Academy, Minin and Pozharsky Square, 10/1, Nizhny Novgorod, Russian Federation, 603005;

<sup>2</sup>Gene Biology Institute of RAS, Vavilova St., 34/5, Moscow, Russian Federation, 119334;

<sup>3</sup>Close Joint Stock Company "Proteinsynthesis", 3rd Kadashevsky pereulok, 6/2, Moscow, Russian Federation, 115035

**The aim of the investigation** is to assess *in vivo* the efficiency of a new osteoplastic non-demineralized collagen-based material containing vascular endothelial growth factor in bone defect replacement.

**Materials and methods.** The experiments were carried out on 16 chinchilla rabbits. A new material under study was developed by Close Joint Stock Company "Proteinsynthesis" (Moscow) to replace bone defects. Non-demineralized bone collagen in the form of crumbs (LLC "Research and Production Company VITAFORM", Moscow) taken as a basis was saturated with vascular endothelial growth factor according to an original technique. The defect was made in iliac bone crest.

**Results.** A new biocomposite material based on non-demineralized bone collagen saturated with vascular endothelial growth factor for bone defect replacement was stated to have osteoconductive and osteoinductive properties and potentiate neoangiogenesis. The material is able to induce bone tissue regeneration more effectively compared to non-modified collagen matrix mainly due to circulatory bed formation in regeneration area.

**Key words:** guided bone regeneration, bone replacement material, non-demineralized collagen, vascular endothelial growth factor, VEGF.

Костезамещающие материалы активно используются в стоматологии, челюстно-лицевой хирургии и травматологии. Среди них широко распространены материалы на минеральной основе (гидроксиапатит, трикальций фосфат и керамика), на основе коллагена животного происхождения и их композиции [1–8].

Исследования, разработка и производство различных костезамещающих материалов составляют существенный сегмент современной отрасли наукоемких технологий. Несмотря на многообразие костезамещающих материалов различного содержания и свойств, на сегодняшний день среди них нельзя выделить «идеальный», подходящий для использования в различных областях хирургии.

В челюстно-лицевой хирургии и стоматологии костезамещающие материалы используются для восстановления врожденных и приобретенных дефектов и деформаций костей черепа, в частности челюстей. Неадекватное восстановление качества и количества костей может приводить либо к рецидивам основного заболевания, либо к отсутствию возможности установки дентальных имплантатов и дальнейшей реабилитации зубо-челюстной системы [9–14].

При разработке новых биоматериалов для восстановления костных дефектов следует учитывать механизмы репаративной регенерации костной ткани. Костезамещающие материалы должны не только являться каркасом для формирующейся кости (остеоиндукция) и стимулировать созревание костных клеток (остеоиндукция), но и инициировать эти процессы в соответствующие стадии репаративной регенерации. Большой интерес представляют исследования, посвященные биологической роли фактора роста эндотелия сосудов — ФРЭС (от англ. vascular endothelial growth factor — VEGF) в регенерации костной ткани [15–17]. Доказано, что ФРЭС может синергично взаимодействовать с остеогенными протеинами, такими как BMP4, стимулируя костеобразование и заживление кости,

увеличивая мобилизацию клеток, пролонгируя их жизнеспособность и индуцируя ангиогенез [18]. Также показано, что активность ФРЭС важна для BMP2-индуцированного костеобразования: он увеличивает костеобразование и регенерацию за счет стимулирования ангиогенеза. Взаимодействие ФРЭС, BMP2 и BMP4 имеет различные, пока еще не до конца изученные молекулярные механизмы [19].

Таким образом, создание новых комбинированных костезамещающих материалов, обладающих, наряду с остеоиндуктивными и остеоиндуктивными свойствами, способностью индуцировать ангиогенез, является перспективным направлением.

**Цель исследования** — оценить *in vivo* эффективность нового остеопластического материала на основе недеминерализованного коллагена, содержащего фактор роста эндотелия сосудов, при замещении костных дефектов.

**Материалы и методы.** Новый материал для замещения костных дефектов разработан в ЗАО «Протеинсинтез» (Москва). За основу взят недеминерализованный костный коллаген в виде крошки (ООО «НПК ВИТАФОРМ», Москва), который насыщали ФРЭС по оригинальной методике [20, 21].

Влияние разработанного материала на регенерацию костной ткани изучали *in vivo*. В качестве экспериментальной модели процесса репаративной регенерации костной ткани использована модель «критического костного дефекта», общепринятая в настоящее время при исследовании заживления костных экспериментальных дефектов, в которые помещают костезамещающий материал [22]. В нашем эксперименте костный дефект создавался в гребне подвздошной кости (рис. 1).

Для проведения эксперимента использовались 16 кроликов породы шиншилла массой 2–3 кг, которые были разделены на две группы: основную и контрольную (группу сравнения) по 8 животных. В качестве имплантируемого материала применяли крошку недеми-

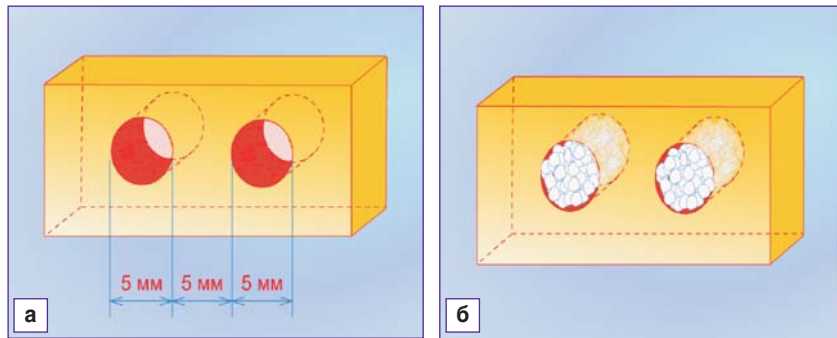
нерализованного коллагена в объеме 0,5 мм<sup>3</sup>: в 1-й группе — насыщенную ФРЭС, во 2-й группе — без ФРЭС. Исследования проводили в соответствии с Приказом Министерства высшего и среднего образования СССР №742 13.11.84 г. «Об утверждении правил проведения работ с использованием экспериментальных животных».

Всех животных оперировали под наркозом путем внутримышечной инъекции 4 мл раствора Золетила-100 (Франция). После введения в наркоз и проведения местной анестезии (раствор лидокаина 1%, 2 мл) с помощью цилиндрической фрезы диаметром 5 мм формировали два сквозных отверстия на расстоянии 5 мм друг от друга. Животным 1-й группы в созданный дефект помещали крошку недеминерализованного костного коллагена, насыщенного ФРЭС. Перед внесением в дефект кости материал смешивали с кровью из операционной раны, мягкие ткани над дефектом ушивали наглухо. Через 10 дней швы снимали и продолжали наблюдение за животными. Кроликам 2-й группы по описанной методике костные дефекты заполняли крошкой недеминерализованного коллагена без насыщения ФРЭС и ушивали их наглухо.

Через 2 нед и 1 мес по 4 животных из каждой группы выводили из эксперимента. Фрагмент кости с имплантированным материалом иссекали и отправляли на гистоморфологическое исследование. Данное исследование проводилось на кафедре патологической анатомии НижГМА.

**Результаты.** Гистологическое исследование костной ткани животных 2-й (контрольной) группы через 2 нед после операции показало, что крошка из недеминерализованного коллагена практически по всей площади дефекта сохраняет свою структуру. Вокруг костных фрагментов наблюдается диффузный воспалительный инфильтрат, в котором доминируют макрофагальные элементы с наличием небольшого количества нейтрофильных лейкоцитов. Кроме того, есть единичные фокусы рассасывания крошки из недеминерализованного коллагена макрофагами.

У животных 1-й (основной) группы в двухнедельный срок эксперимента выявлено практически полное от-



**Рис. 1.** Схематическое изображение сформированных дефектов в подвздошной кости у экспериментальных кроликов (а) и заполнение их костезамещающим материалом (б)

сутствие крошки из недеминерализованного коллагена с наличием множественных зон лакунарного и пазушного рассасывания имплантата.

Клеточно-тканевые соотношения в области имплантированной костной крошки (табл. 1) в каждой группе имели свои особенности.

В основной группе животных отмечены более быстрая резорбция крошки из недеминерализованного коллагена макрофагами и формирование грануляционной ткани, которая, созревая, трансформируется в зрелую соединительную ткань, что особенно заметно на периферии костного дефекта.

Гистологическое исследование у животных контрольной группы через 1 мес эксперимента выявило отсутствие фрагментов крошки из недеминерализованного коллагена с образованием на ее месте грануляционной и соединительной ткани (рис. 2). Соединительная ткань формируется у животных этой группы на периферии костного дефекта и представляет собой тонковолокнистую ткань с небольшим числом кровеносных сосудов.

В эти же сроки эксперимента у животных основной группы в центре костного дефекта определяются зоны зрелой соединительной ткани с большим количеством тонкостенных кровеносных сосудов, а на периферии дефекта идет формирование зон хрящевой и костной ткани, причем костная ткань формируется в виде зрелой кости с наличием остеонов типичного строения (рис. 3).

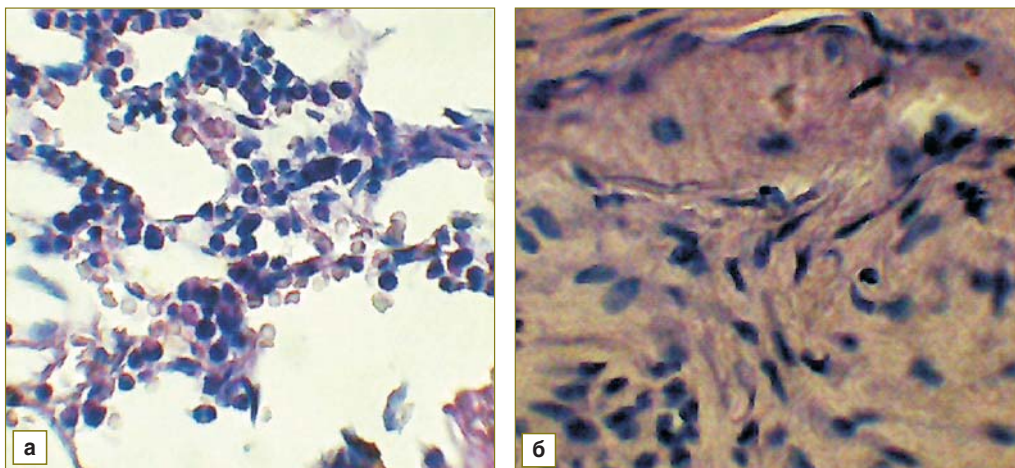
Через 1 мес эксперимента были проведены морфометрический анализ площади тканевых структур в ре-

Таблица 1

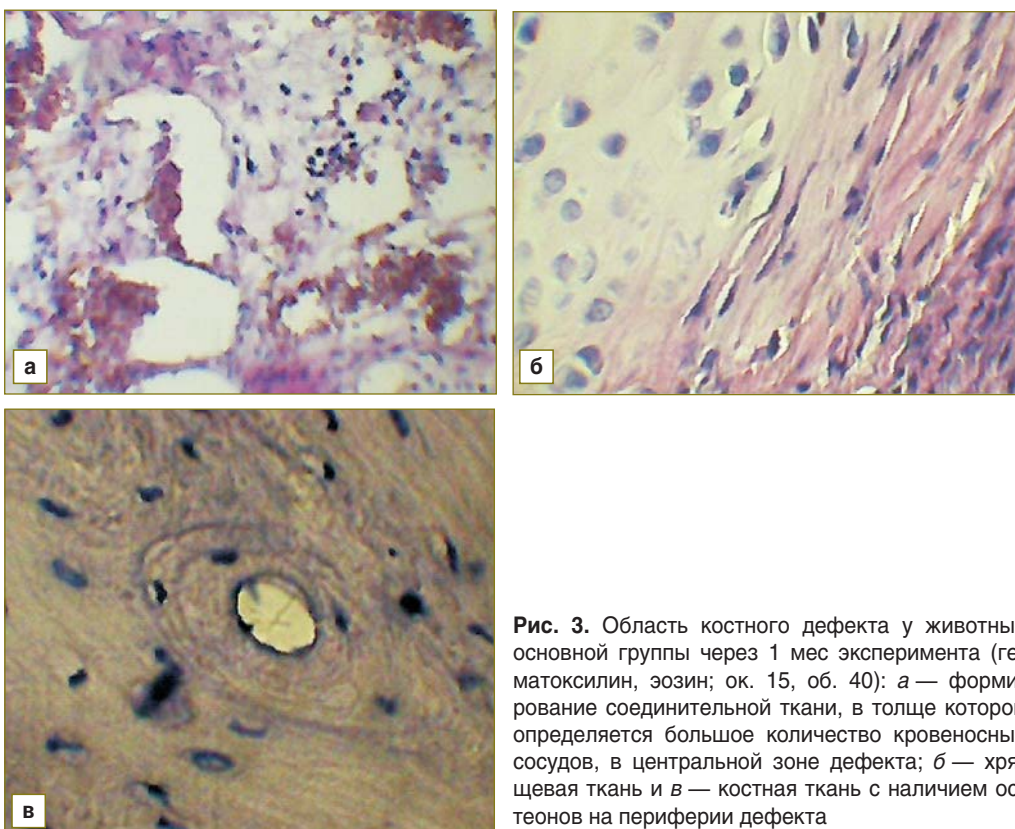
Клеточно-тканевые соотношения в группах животных через 2 нед от начала операции (M±m)

Группа	Число мононуклеаров на 100 клеток	Число нейтрофильных лейкоцитов на 100 клеток	Площадь костной крошки	Площадь соединительной ткани	Площадь грануляционной ткани	Площадь костных лакун
Основная (n=8)	86,3±11,4	10,5±1,7*	5,7±0,6**	19,8±2,5*	57,6±11,2*	10,2±2,1**
Контрольная (n=8)	76,7±21,3	21,9±4,3	25,3±4,2	6,2±0,4	22,0±2,5	44,7±6,9

\* — статистически значимая разница значений с контрольной группой, p≤0,05; \*\* — p≤0,001.



**Рис. 2.** Область костного дефекта у животных контрольной группы через 1 мес эксперимента (гематоксилин, эозин; ок. 15, об. 40): *а* — грануляционная ткань; *б* — формирование соединительной ткани с небольшим количеством кровеносных сосудов



**Рис. 3.** Область костного дефекта у животных основной группы через 1 мес эксперимента (гематоксилин, эозин; ок. 15, об. 40): *а* — формирование соединительной ткани, в толще которой определяется большое количество кровеносных сосудов, в центральной зоне дефекта; *б* — хрящевая ткань и *в* — костная ткань с наличием остеонов на периферии дефекта

генерате (табл. 2) и оценка площади сосудистого русла, которую выполняли только в фокусах разрастания соединительной ткани в регенерате, поскольку хрящевая и костная ткани в силу своих анатомических особенностей содержат небольшое количество сосудов (табл. 3). Морфометрически измеряли площадь кровеносных сосудов, число сосудов на единицу площади соединительной ткани и коэффициент отношения площади кровеносных сосудов к площади соединительной ткани.

Полученные данные свидетельствуют, что в основной группе животных определяется большая площадь

кровеносных сосудов в зрелой соединительной ткани. Этот факт является ключевым в развитии конечных этапов регенераторного процесса — созревания грануляционной ткани с последующим формированием зрелой фиброзной ткани с наличием функционально-морфологических элементов (в частности, кровеносных сосудов), что обеспечивает формирование костной ткани через этап образования хрящевой ткани. Последовательность процессов соответствует полной физиологической регенерации (реституции), обеспечивая развитие новообразованной костной ткани в облас-

Таблица 2

Тканевые соотношения в зоне регенерации через 1 мес эксперимента (M±m)

Группа	Костная крошка	Грануляционная ткань	Соединительная ткань	Новообразованная хрящевая ткань	Новообразованная костная ткань
Основная (n=8)	0	5,3±0,6**	34,6±9,1*	15,8±3,3**	43,11±12,00**
Контрольная (n=8)	6,6±1,1	31,1±4,0	52,1±7,2	0	4,5±0,3

\* — статистически значимая разница значений с контрольной группой, p≤0,05; \*\* — p≤0,001.

Таблица 3

Соотношение площадей сосудистого русла в зоне соединительной ткани в регенерате через 1 мес эксперимента (M±m)

Группа	Площадь сосудистого русла, мкм <sup>2</sup>	Сосудисто-тканевой коэффициент	Число сосудов на единицу площади соединительной ткани
Основная (n=8)	43,2±3,5*	0,937±0,002*	8,4±0,9*
Контрольная (n=8)	5,6±0,7	0,105±0,001	2,1±0,1

\* — статистически значимая разница значений с контрольной группой, p≤0,001.

ти костного дефекта. В то же время в группе контроля к концу 1-го месяца эксперимента в зоне костного дефекта формируется грубоволокнистая соединительная ткань в виде грубого рубца, содержащего небольшое количество кровеносных сосудов. Это не только замедляет процесс регенерации, но и приводит к неполной репарации ткани (субституции), что снижает прочностные характеристики кости.

**Заключение.** Новый биокомпозиционный материал для замещения костных дефектов на основе недеминерализованного костного коллагена, насыщенного фактором роста эндотелия сосудов, обладает остеокондуктивными и остеоиндуктивными свойствами и потенцирует неоангиогенез. Этот материал способен более эффективно индуцировать регенерацию костной ткани по сравнению с немодифицированным коллагеновым матриксом, преимущественно за счет формирования кровеносного русла в зоне регенерации.

**Литература**

1. Абоянц Р.К., Истранов Л.П., Шехтер А.Б., Рубенко Т.Г., Истранова Е.В., Антипас Д.Б., Курдюмов С.Г. Гапкол — новый остеопластический материал. *Стоматология* 1996; 5: 23–25.
2. Агапов В.С., Аснина С.А., Воложин А.И., Малько Е.В., аль Хинди Халед. Применение препаратов калапол и гидроксиапол для заполнения полостей после удаления радикулярных кист. *Медицинская консультация* 1996; 3: 44–45.
3. Аснина С.А., Агапов В.С., Воложин А.И., Белозеров М.Н., Мазур Л.Г., Малько Е.В. Анализ ближайших и отдаленных результатов применения остеопластических материалов гидроксиапол и колапол в поликлинической хирургической практике. В кн.: Юбилейный список работ, посвященный 60-летию кафедры госпитальной хирургической стоматологии и челюстно-лицевой хирургии. Москва: ММСИ; 1998; с. 25–27.
4. Абдуллаев Ш.Ю., Архипова М.Х. Использование новых биологически совместимых материалов при восстановлении дефектов челюсти. *Стоматология* 1999; 3: 37–38.
5. Белозеров М.Н. Оценка остеопластических свойств различных биокомпозиционных материалов для заполнения дефектов челюстей. Дис. ... канд. мед. наук. Москва; 2004; 146 с.
6. Кирилова Н.А., Фомичев Н.Г., Подорожная В.Т., Трубников В.И. Новые виды материалов для костной пластики в

свете современных представлений о костных трансплантах. *Хирургия позвоночника* 2007; 2: 66–70.

7. Иванов С.Ю., Зайцев А.Б., Ямуркова Н.Ф., Мигура С.А., Губова М.М., Янцен И.Е., Мураев А.А. Экспериментальное исследование особенностей регенерации костных дефектов, заполненных биоматериалом из недеминерализованного коллагена Остеопласт-К с использованием и без использования коллагеновой мембраны Остеопласт. *Российский вестник дентальной имплантологии* 2010; 2(22): 66–71.
8. Иванов С.Ю., Зайцев А.Б., Ямуркова Н.Ф., Мигура С.А., Губова В.М., Янцен И.Е., Акулов М.М., Мураев А.А. Исследование барьерной функции коллагеновой мембраны «Остеопласт» при заживлении костных дефектов в эксперименте. *Современная медицина* 2011; 3: 35–38.
9. Ревазова З.Э., Катиева Т.А. Клиническое применение биоматериала «Остеопласт-К» в лечении деструктивных форм периодонтита Эндодонтия Today 2007; 1: 25–26.
10. Тер-Асатуров Г.П., Рябов А.Ю., Лекишвили М.В., Юрасова Ю.Б. Экспериментальная сравнительная оценка некоторых биоматериалов, используемых в российской челюстно-лицевой хирургии. *Российский стоматологический журнал* 2009; 4: 11–12.
11. Cheung C. The future of bone healing. *Clin Podiatr Med Surg* 2005; 22: 631–641.
12. Берлянд А.С. и др. Физико-химические и биологические свойства гидроксиапатита фирмы «Поликом». *Новое в стоматологии. Специальный выпуск* 1992; 3: 9–11.
13. Воложин А.И., Лиханов В.Б., Гаража С.Н., Сбикин С.С., Докторов А.А., Воложина С.А., Антонов Е.Н., Топольницкий О.З., Попов В.К. Применение синтетического гидроксиапатита в стоматологии, травматологии и хирургии. *Биомедицинские технологии* 1996; 5: 27–35.
14. Кирилова Н.А., Подорожная В.Т., Легостаева Е.В., Шаркеев Ю.П., Уваркин П.В., Аронов А.В. Костнопластические биоматериалы и их физико-механические свойства. *Хирургия позвоночника* 2010; 1: 81–87.
15. Gerber H.P., Ferrara N. Angiogenesis and bone growth. *Trends Cardiovasc Med* 2000; 10: 223–228.
16. Zelzer E., McLean W., Fukai N., Reginato A.M., Lovejoy S., D'Amore P.A., Olsen B.R. Skeletal defects in VEGF(120/120) mice reveal multiple roles for VEGF in skeletogenesis. *Development* 2002; 129: 1893–1904.
17. Maes C., Carmeliet P., Moermans K., Stockmans I., Smets N., Collen D., Bouillon R., Carmeliet G. Impaired angiogenesis and endochondral bone formation in mice lacking the vascular endothelial growth factor isoforms VEGF164 and VEGF188. *Mech Dev* 2004; 111: 61–73.

18. Deckers M.M., Karperien M., van der Bent C., Yamashita T., Papapoulos S.E., Lowik C.W. Expression of vascular endothelial growth factors and their receptors during osteoblast differentiation. *Endocrinology* 2000; 141: 1667–1674.
19. Peng H., Usas A., Olshanski A., Ho A.M., Gearhart B., Cooper G.M., Huard J. VEGF improves, whereas sFlt1 inhibits, BMP2-induced bone formation and bone healing through modulation of angiogenesis. *J Bone Miner Res* 2005; 20: 2017–2027.
20. Иванов С.Ю., Мураев А.А., Рябова В.М., Солодкин В.Г., Володина Е.В., Кибардин А.В. Блок композиционного материала для костной тканевой инженерии на основе костного недеминерализованного коллагена, содержащего фактор роста эндотелия сосудов. Заявка на патент, вх. №050959, рег. №2011134417 от 17.08.2011 г.
21. Рябова В.М. Разработка нового биокomпозиционного материала, содержащего фактор роста эндотелия сосудов, для замещения костных дефектов (экспериментальное исследование). Автореф. дис. ... канд. мед. наук. Н. Новгород; 2011; 105 с.
22. Schmid J., Walkkamm B., Hammerle C.H., Gogolewski S., Lang N.P. The significance of angiogenesis in guided bone regeneration. A case report of a rabbit experiment. *Clin Oral Implants Res* 1997; 8: 244–248.
9. Revazova Z.E., Katieva T.A. *Endod Today* 2007; 1: 25–26.
10. Ter-Asaturov G.P., Ryabov A.Yu., Lekishvili M.V., Yurasova Y.B. *Rossiiskij stomatologicheskij zurnal* 2009; 4: 11–12.
11. Cheung C. The future of bone healing. *Clin Podiatr Med Surg* 2005; 22: 631–641
12. Berlyand A.S. et al. *Novoe v stomatologii. Spetsial'nyy vypusk* 1992; 3: 9–11.
13. Volozhin A.I., Likhonov V.B., Garazha S.N., Sbikin S.S., Doktorov A.A., Volozhina S.A., Antonov E.N., Topol'nitskiy O.Z., Popov V.K. *Biomeditsinskie tehnologii* 1996; 5: 27–35.
14. Kirilova N.A., Podorozhnaya V.T., Legostaeva E.V., Sharkeev Yu.P., Uvarkin P.V., Aronov A.V. *Hir Pozvonoc* 2010; 1: 81–87.
15. Gerber H.P., Ferrara N. Angiogenesis and bone growth. *Trends Cardiovasc Med* 2010; 10: 223–228.
16. Zelzer E., McLean W., Fukai N., Reginato A.M., Lovejoy S., D'Amore P.A., Olsen B.R. Skeletal defects in VEGF(120/120) mice reveal multiple roles for VEGF in skeletogenesis. *Development* 2002; 129: 1893–1904.
17. Maes C., Carmeliet P., Moermans K., Stockmans I., Smets N., Collen D., Bouillon R., Carmeliet G. Impaired angiogenesis and endochondral bone formation in mice lacking the vascular endothelial growth factor isoforms VEGF164 and VEGF188. *Mech Dev* 2004; 111: 61–73.

## References

1. Aboyants R.K., Istranov L.P., Shekhter A.B., Rubenko T.G., Istranova E.V., Antipas D.B., Kurdyumov S.G. *Stomatologia* 1996; 5: 23–25.
2. Agapov V.S., Asnina S.A., Volozhin A.I., Mal'ko E.V., al' Khindi Khaled. *Meditsinskaya konsul'tatsiya* 1996; 3: 44–45.
3. Asnina S.A., Agapov V.S., Volozhin A.I., Belozherov M.N., Mazur L.G., Mal'ko E.V. *Yubileynyy spisok rabot, posvyashchennyy 60-letiyu kafedry gosпитаl'noy khirurgicheskoy stomatologii i chelyustno-litsevoy khirurgii* [Festschrift devoted to the 60th anniversary of the Department of Hospital Surgical Dentistry and Maxillo-Facial Surgery]. Moscow: MMSI; 1998; p. 25–27.
4. Abdullaev Sh.Yu., Arkhipova M.Kh. *Stomatologia* 1999; 3: 37–38.
5. Belozherov M.N. *Otsenka osteoplasticheskikh svoystv razlichnykh biokompozitsionnykh materialov dlya zapolneniya defektov chelyustey*. Dis. ... kand. med. nauk [The assessment of osteoplastic properties of various biocomposite materials to fill jaw defects. Abstract of Dissertation for the degree of Candidate of Medical Science]. Moscow; 2004; 146 p.
6. Kirilova N.A., Fomichev N.G., Podorozhnaya V.T., Trubnikov V.I. *Hir Pozvonoc* 2007; 2: 66–70.
7. Ivanov S.Yu., Zaitsev A.B., Yamurkova N.F., Migura S.A., Gubova M.M., Yantsen I.E., Muraev A.A. *Ross Vestn Dent Implantol* 2010; 2(22): 66–71.
8. Ivanov S.Yu., Zaitsev A.B., Yamurkova N.F., Migura S.A., Gubova V.M., Yantsen I.E., Akulov M.M., Muraev A.A. *Sovrem Tehnol Med* 2011; 3: 35–38.
19. Peng H., Usas A., Olshanski A., Ho A.M., Gearhart B., Cooper G.M., Huard J. VEGF improves, whereas sFlt1 inhibits, BMP2-induced bone formation and bone healing through modulation of angiogenesis. *J Bone Miner Res* 2005; 20: 2017–2027.
20. Ivanov S.Yu., Muraev A.A., Ryabova V.M., Solodkin V.G., Volodina E.V., Kibardin A.V. *Blok kompozitsionnogo materiala dlya kostnoy tkanevoy inzhenerii na osnove kostnogo nedemineralizovannogo kollagena, sodержashchego faktor rosta endoteliya sosudov* [Block of composite material for bone tissue engineering based on bone non-demineralized collagen containing vascular endothelial growth factor]. *Zayavka na patent, вх. №050959, рег. №2011134417*.
21. Ryabova V.M. *Razrabotka novogo biokompozitsionnogo materiala, sodержashchego faktor rosta endoteliya sosudov, dlya zameshcheniya kostnykh defektov (eksperimental'noe issledovanie)*. Avtoref. dis. ... kand. med. nauk [The development of a new biocomposite material containing vascular endothelial growth factor to replace bone defects (experimental research)]. Abstract of Dissertation for the degree of Candidate of Medical Science]. Nizhny Novgorod; 2011.
22. Schmid J., Walkkamm B., Hammerle C.H., Gogolewski S., Lang N.P. The significance of angiogenesis in guided bone regeneration. A case report of a rabbit experiment. *Clin Oral Implants Res* 1997; 8: 244–248.