

ПЕРВЫЙ ОПЫТ НАПРАВЛЕННОЙ КАТЕТЕРНОЙ АТЕРЭКТОМИИ ПРИ ОККЛЮЗИОННОМ ПОРАЖЕНИИ БЕДРЕННОЙ АРТЕРИИ

УДК 616.137.83–007.272–089.873:615.472.5

Поступила 21.06.2011 г.



Е.Г. Шарабрин, д.м.н., профессор кафедры лучевой диагностики ФПКВ, директор НИИ ПФМ¹;

Е.Б. Шахов, зав. отделом по внедрению результатов интеллектуальной деятельности и медицинских инноваций, аспирант кафедры лучевой диагностики ФПКВ¹;

Р.А. Дерябин, врач кардиохирургического отделения²;

П.А. Блинов, зав. отделением рентгенохирургических методов диагностики и лечения²;

Б.Е. Шахов, д.м.н., профессор, зав. кафедрой лучевой диагностики ФПКВ, ректор¹

¹Нижегородская государственная медицинская академия, Н. Новгород, 603005, пл. Минина и Пожарского, 10/1;

²Городская клиническая больница №5, Н. Новгород, 603005, ул. Нестерова, 34

На примере клинического наблюдения показана возможность использования устройства SilverHawk для направленной атерэктомии у пациента с окклюзионным поражением бедренной артерии. Результаты выполненной направленной атерэктомии позволяют сделать вывод об эффективности и безопасности применения указанного устройства в этой клинической ситуации. Методика направленной атерэктомии дает возможность избежать имплантации стента при полном восстановлении просвета артерии.

Ключевые слова: эндоваскулярные технологии, заболевания периферических артерий, критическая ишемия нижних конечностей, стент, тромбоз, направленная катетерная атерэктомия, SilverHawk.

English

The first experience of targeted catheter atherectomy in femoral arterial occlusive disease

E.G. Sharabrin, D.Med.Sc., Professor, the Department of Radiodiagnosis, the Faculty of Doctors' Advanced Training; Director of Scientific Research Institute of Applied and Fundamental Medicine¹;

E.B. Shakhov, Head of the Intellectual Activity and Medical Innovations Applications Division, Postgraduate, the Department of Radiodiagnosis, the Faculty of Doctors' Advanced Training¹;

R.A. Deryabin, Physician, Cardiosurgical Department²;

P.A. Blinov, Head of the Department of Interventional Radiology of Diagnosis and Treatment²;

B.E. Shakhov, D.Med.Sc., Professor, Head of the Radiodiagnosis Department, the Faculty of Doctors' Advanced Training, Rector¹

¹Nizhny Novgorod State Medical Academy, Minin and Pozharsky Square, 10/1, Nizhny Novgorod, Russian Federation, 603005;

²City Clinical Hospital No.5, Nesterova St., 34, Nizhny Novgorod, Russian Federation, 603005

There has been demonstrated the possibility of using SilverHawk for targeted catheter atherectomy in the patient with femoral arterial occlusive disease by the example of clinical observation. The results of the performed targeted atherectomy prove the efficiency and safety of the mentioned device application in the present clinical situation. The targeted atherectomy technique enables to avoid stent implantation in complete arterial lumen recovery.

Key words: endovascular technologies, peripheral arterial diseases, critical ischemia of lower limbs, stent, thrombosis, targeted catheter atherectomy, SilverHawk.

В настоящее время рентгеноэндоваскулярная коррекция инфраингвинальных поражений артерий является общепринятой методикой [1]. Применяются три основные техники: катетерная баллонная ангиопластика, стентирование и debulking-техника (англ. *bulk* — навалочный, рыхлый, насыпной). Последняя

использует специальные устройства, выполненные на основе катетерных технологий и предназначенные для удаления атеросклеротических бляшек из просвета артерий [2, 3].

Относительно новой разработкой среди debulking-систем является устройство направленной атерэктомии

Для контактов: Шарабрин Евгений Георгиевич, тел./факс 8(831)439-09-43, тел. моб. +7 903-608-12-76; e-mail: sharabrin@hotmail.ru

SilverHawk (EV3, США), которое представляет собой низкопрофильный монорельсовый катетер со специальным выдвигающимся диском-ножом для срезания атеросклеротических масс и контейнером для сбора удаляемого материала [3–5].

В отечественной литературе имеются лишь единичные сообщения об использовании этого атерэктомического катетера для восстановления просвета периферических артерий [5–7]. Приводим собственное клиническое наблюдение.

Больной Р., 84 года, в ноябре 2010 г. поступил в кардиохирургическое отделение Городской клинической больницы №5 Н. Новгорода с диагнозом «мультифокальный атеросклероз: атеросклеротическое окклюзионно-стенотическое поражение артерий нижних конечностей, хроническая артериальная недостаточность III стадии по Фонтейну–Покровскому; ишемическая болезнь сердца, постинфарктный кардиосклероз (Q-инфаркт в 1998 г.), стабильная стенокардия II функционального класса (NYHA); гипертоническая болезнь III степени, III стадии, риск 4». Курил на протяжении более 40 лет (40–45 сигарет в сутки).

Больному проведено клинико-инструментальное обследование, включавшее ультразвуковое триплексное сканирование артерий нижних конечностей (аппарат Vivet 5, ф. General Electric, США), измерение напряжения кислорода крови методом пульсовой оксиметрии (монитор BSM-2303K, ф. Nihon Kohden, Япония), а также контрастное исследование (рентгенохирургический комплекс Advantx LCV+, ф. General Electric, США).

В результате комплексного лучевого обследования артерий правой нижней конечности выявлено диффузное атеросклеротическое поражение правых артерий с множественными гемодинамически не значимыми стенозами — от 20 до 40%. Плечелодыжечный индекс справа определен как 0,91. Напряжение кислорода на тыльной поверхности правой стопы в положении сидя составило 82 мм рт. ст.

Обследование артерий левой нижней конечности показало диффузное атеросклеротическое поражение, окклюзию левой поверхностной бедренной артерии в области Гунтерова канала протяженностью около 5 см. Через коллатеральную сеть заполняется левая подколенная артерия и артерии левой голени (рис. 1). Плечелодыжечный индекс слева определен как 0,42. Напряжение кислорода на тыльной поверхности левой стопы в положении сидя составило 44 мм рт. ст.

Рентгеноэндovasкулярное вмешательство выполнено антеградным доступом через левую общую бедренную артерию. Произведена механическая проводниковая реканализация области окклюзии левой поверхностной

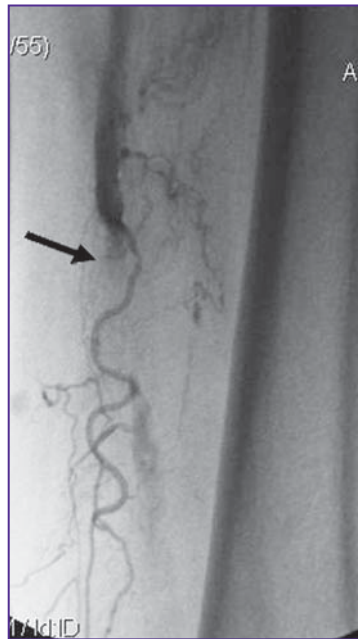


Рис. 1. Фотоартериограмма. Окклюзия левой поверхностной бедренной артерии (указано стрелкой)

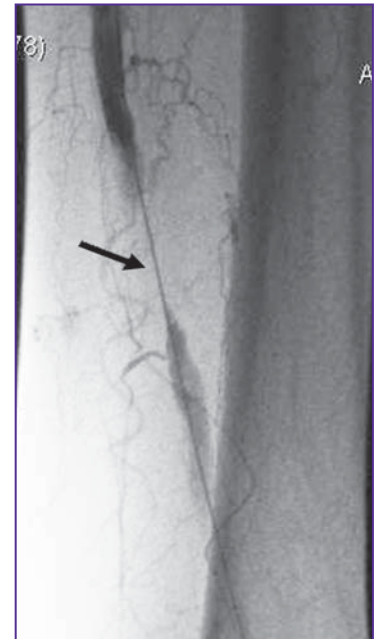


Рис. 2. Фотоартериограмма. Проводник проведен через окклюзированный сегмент левой бедренной артерии (указано стрелкой)

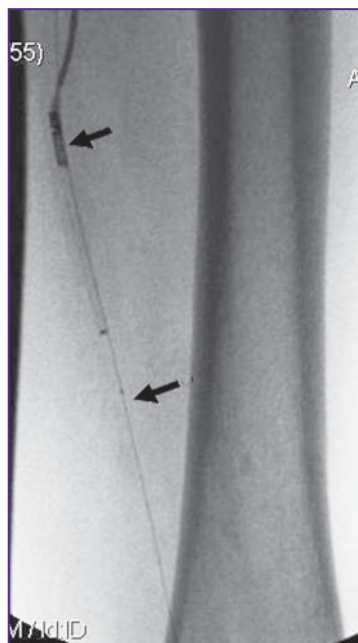


Рис. 3. Фотоартериограмма. Устройство направленной атерэктомии SilverHawk (указано стрелками) установлено в зоне окклюзии левой поверхностной бедренной артерии

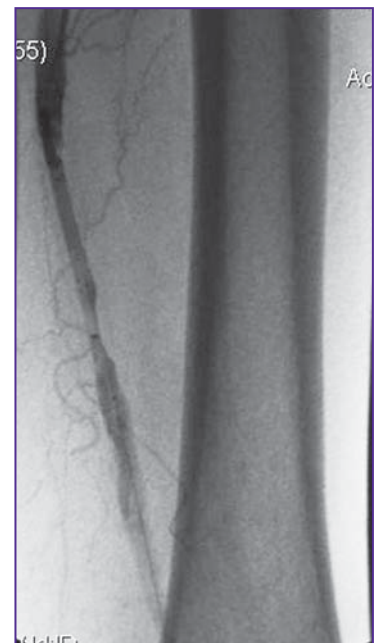

Рис. 4. Фотоартериограмма. Восстановление просвета левой поверхностной бедренной артерии: остается сужение около 40%. Диссекции интимы не определяется

бедренной артерии (рис. 2). Затем к окклюзированному участку подведено устройство SilverHawk (рис. 3): произведено 4 прохода с ориентацией ножа на разные стенки артерии. После этой манипуляции на ангиограмме определилось увеличение просвета артерии, оставалось сужение около 40% (рис. 4). Баллонным катетером длиной 120 мм диаметром 7 мм выполнена ангиопластика с давлением в

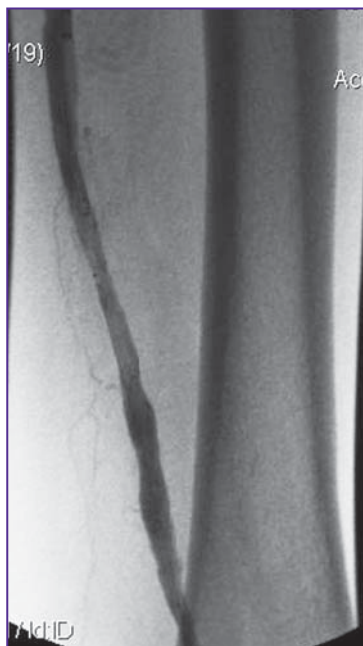

Рис. 5. Фотоартериограмма. Окончательный результат реваскуляризации: просвет левой поверхностной артерии восстановлен полностью, ангиографических признаков диссекции, пристеночного тромбоза не определяется

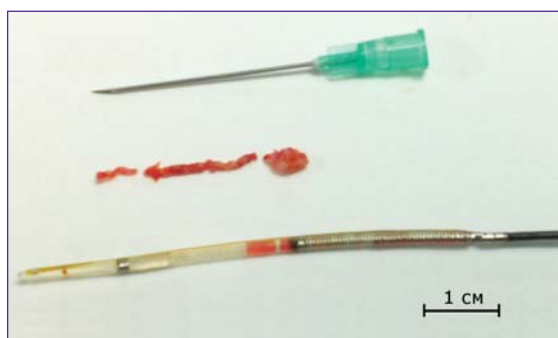


Рис. 6. Устройство направленной атерэктомии SilverHawk и атеросклеротические и тромботические массы, извлеченные из его контейнера после проведения процедуры

баллоне 12 атм. На заключительной ангиограмме просвет левой поверхностной бедренной артерии выглядел восстановленным полностью, признаков диссекции интимы не определялось (рис. 5).

В контейнере устройства SilverHawk находились фрагменты атеросклеротической бляшки и тромбов, что было подтверждено при гистологическом исследовании (рис. 6). Пункционное отверстие левой бедренной артерии ушито устройством чрескожной хирургии StarClose (Abbott).

При выписке на 5-е сутки по результатам ультразвукового исследования отмечали: левая поверхностная бедренная артерия, левая подколенная артерия, артерии левой голени проходимы, кровоток в левой подколенной артерии — магистральный измененный, плечелодыжечный индекс справа — 1,00, напряжение кислорода на тыльной поверхности левой стопы в положении сидя — 65 мм рт. ст.

Больной повторно обследован в клинике через 6 мес. Жалоб на боли в нижних конечностях в покое не предъявлял.

Объективно: хроническая артериальная недостаточность IIa по Фонтейну–Покровскому. При дуплексном сканировании все артерии левой нижней конечности — проходимы, кровоток в левой подколенной артерии — магистральный измененный, плечелодыжечный индекс слева — 0,93, напряжение кислорода на тыльной поверхности левой стопы в положении сидя — 87 мм рт. ст.

Устройство направленной тромбэктомии SilverHawk (EV3, USA) успешно и безопасно применено у больного с окклюзией бедренной артерии в области Гунтерова канала, получен хороший отдаленный результат. Использование этой системы позволяет избежать имплантации стента в дистальную треть поверхностной бедренной артерии, которая является проблемной для стентирования. На наш взгляд, полное восстановление просвета артерии без имплантации стента является главным преимуществом методики направленной атерэктомии.

Литература

1. TASC II. *Eur J Vasc Endovasc Surg* 2007; 33(Suppl 1): 91–95.
2. Ramaiah V. Endovascular infrainguinal revascularization: technical tips for the atherectomy device selection and procedural success. *Semin Vasc Surg* 2008; 21(1): 41–49.
3. Ramaiah V. et al. Midterm outcomes from the TALON registry. Treating peripherals with SilverHawk: Outcomes collection. *Endovasc Ther* 2006; 13(5): 592–602.
4. Zeller T., Rastan A., Schwarzwald U. et al. Midterm results after atherectomy-assisted angioplasty of below-knee arteries with use of the Silverhawk device. *J Intervent Radiol* 2004; 15: 1391–1397.
5. Ерошкин И.А., Карпалов В.Т., Ерошенко Ал.В. и др. Клиническое применение направленной катетерной атерэктомии у больных с ишемической формой синдрома диабетической стопы. *Ангиология и сосудистая хирургия* 2010; 16(1): 71–73.
6. Ерошкин И.А., Ерошенко Ан.В., Ерошенко Ал.В. и др. Направленная катетерная атерэктомия как метод лечения окклюзионно-стенотических поражений артерий нижних конечностей. *Ангиология и сосудистая хирургия* 2009; 15(4): 49–52.
7. Шиповский В.Н., Саакян А.М., Курбанов Р.В., Маров К.Б. Механическая атерэктомия из подколенной артерии с использованием устройства SilverHawk (клиническое наблюдение). *Диагностическая и интервенционная радиология* 2010; 4(2): 57–63.

References

1. TASC II. *Eur J Vasc Endovasc Surg* 2007; 33(Suppl 1): 91–95.
2. Ramaiah V. Endovascular infrainguinal revascularization: technical tips for the atherectomy device selection and procedural success. *Semin Vasc Surg* 2008; 21(1): 41–49.
3. Ramaiah V. et al. Midterm outcomes from the TALON registry. Treating peripherals with SilverHawk: Outcomes collection. *Endovasc Ther* 2006; 13(5): 592–602.
4. Zeller T., Rastan A., Schwarzwald U. et al. Midterm results after atherectomy-assisted angioplasty of below-knee arteries with use of the Silverhawk device. *J Intervent Radiol* 2004; 15: 1391–1397.
5. Eroshkin I.A., Karpalov V.T., Eroshenko Al.V. et al. *Angiol Sosud Hir* 2010; 16(1): 71–73.
6. Eroshkin I.A., Eroshenko An.V., Eroshenko Al.V. et al. *Angiol Sosud Hir* 2009; 15(4): 49–52.
7. Shipovskiy V.N., Saakyan A.M., Kurbanov R.V., Marov K.B. *Diagnosticheskaya i intervensionnaya radiologiya* 2010, 4(2): 57–63.