

ДВУХЭТАПНОЕ ЛЕЧЕНИЕ ОСЛОЖНЕННОГО РАКА ДВЕНАДЦАТИПЕРСТНОЙ КИШКИ

УДК 616.342-006.6-06-08

Поступила 31.08.2011 г.



В.В. Ершов, д.м.н., профессор, 1-е хирургическое отделение;
М.Г. Рябков, к.м.н., доцент, 1-е хирургическое отделение;
М.Б. Саратов, врач-хирург 1-го хирургического отделения

Больница скорой медицинской помощи, Дзержинск, Нижегородская обл., 606019, ул. Пирогова, 8

Продемонстрирован случай хирургического лечения рака двенадцатиперстной кишки с последовательно развившимися осложнениями (механическая желтуха и стеноз) у пациента пожилого возраста. Особенности наблюдения: повторная операция была выполнена через год после первой паллиативной операции для купирования механической желтухи в связи с развившимся стенозом двенадцатиперстной кишки; оставленная длинная остаточная культя кишки петли по Ру дистальнее гепатикоюноанастомоза была использована для анастомозирования с культей желудка, что позволило сохранить билиодигестивный анастомоз и уменьшило травматизм операции. В связи с «мягкой» культей поджелудочной железы и не визуализируемым вирсунговым протоком была выполнена панкреатогастростомия.

Ключевые слова: рак двенадцатиперстной кишки, механическая желтуха, стеноз, гастропанкреатодуоденальная резекция.

English

Two-stage treatment of complicated duodenal cancer

V.V. Ershov, D.Med.Sc., Professor, the 1st Surgical Department;
M.G. Ryabkov, PhD, Associate Professor, the 1st Surgical Department;
M.B. Saratov, Surgeon, the 1st Surgical Department

Emergency Hospital, Pirogova St., 8, Dzerzhinsk, Nizhny Novgorod region, Russian Federation, 606019

There has been demonstrated a case of surgical treatment of duodenal cancer with successive complications (obstructive jaundice and stenosis) in an elderly patient. Follow-up peculiarities: reoperation was performed in a years after the first palliative surgery to arrest obstructive jaundice due to duodenal stenosis; the residual long stump of the loop, distal to hepaticojunoanastomosis (Roux anastomosis), was used for anastomosis with gastric stump, that enabled to save biliodigestive anastomosis and reduce operation traumatism. Pancreatogastrostomy was performed due to a "soft" pancreatic stump and non-visualized Wirsung's duct.

Key words: duodenal cancer, obstructive jaundice, stenosis, gastropancreatoduodenal resection.

Первичный рак двенадцатиперстной кишки (ДПК) — редкое заболевание, которое составляет 0,5% среди всех опухолей кишечника. По данным РОНЦ им. Н.Н. Блохина РАМН, в структуре рака органов билиопанкреатодуоденальной зоны на рак ДПК приходится менее 3,5% наблюдений, что в 6,9 раза меньше, чем на рак внепеченочных желчных путей и большого сосочка ДПК. Наиболее часто опухоль ДПК осложняется стенозом кишки, кровотечением и механической желтухой, что нередко является первым поводом обращения за медицинской помощью.

У больных пожилого возраста при осложненном течении заболевания чаще выполняются паллиативные операции (билиодигестивные и гастроэнтероанастомозы). Радикальные операции в последующем, как правило, не производятся в связи с возрастом и сопутствующей патологией.

Приводим наше наблюдение.

Больному Ф. 72 лет в ноябре 2009 г. в БСМП г. Дзержинска был выполнен гепатикоюноанастомоз на петле по Ру в связи с механической желтухой на фоне опухолевидного образования в проекции головки поджелудочной железы (биопсия не производилась).

Вновь обратился в ноябре 2010 г. с жалобами на рвоту, похудание (потерял 10 кг массы тела). Рентгеноскопия желудка и ДПК показала резкое увеличение размеров желудка и ДПК до уровня нижней трети нисходящего отдела ДПК, далее контраст не поступал. При фиброгастродуоденоскопии выявлена стенозирующая опухоль нисходящего отдела ДПК, не проходима для аппарата. Биопсия показала умеренно дифференцированную аденокарциному. При компьютерной томографии обнаружено опухолевидное образование в области крючковидного отростка под-

Для контактов: Ершов Владимир Васильевич, тел. моб. +7 910-388-72-73; e-mail: vladimir.vas.ershov@gmail.com

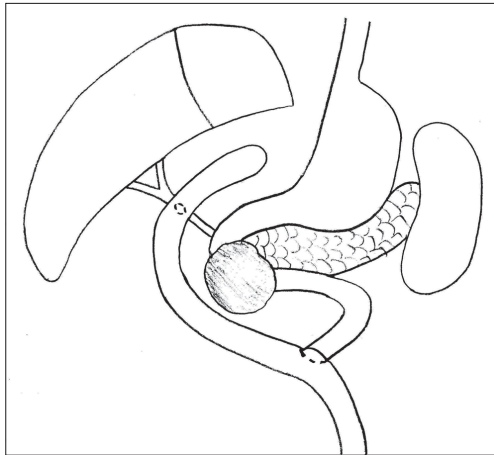


Рис. 1

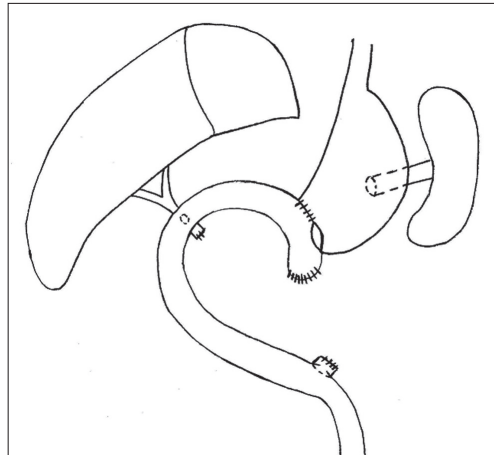


Рис. 2

желудочной железы и нижнегоризонтальной части ДПК до 5 см в диаметре, отдаленных метастазов не выявлено. Из сопутствующей патологии отмечены ишемическая болезнь сердца, нарушение ритма по типу приступов пароксизмальной желудочковой тахикардии.

После предоперационной подготовки в декабре 2010 г. выполнена гастропанкреатодуоденальная резекция с лимфодиссекцией. При лапаротомии разделены послеоперационные сращения. Выявлена плотная бугристая опухоль до 6 см в диаметре средненижней трети нисходящей части ДПК, прорастающая в головку, крючковидный отросток поджелудочной железы и брыжейку поперечно-ободочной кишки на участке до 4 см. По ходу верхнебрыжеечных сосудов рядом с опухолью обнаружены плотноэластические лимфоузлы до 1 см в диаметре (рис. 1). Отдаленных метастазов не выявлено. Выполнены мобилизация и резекция панкреатодуоденального комплекса с антральным отделом желудка, брыжейкой поперечно-ободочной кишки и модифицированной лимфодиссекцией.

Для сокращения времени и травматичности операции сохранен гепатикоюноанастомоз, общий печеночный проток пересечен и ушит чуть ниже него. Культи поджелудочной железы «мягкая», атрофичная, вирсунгов проток не визуализируется. Сформирован панкреатогастроанастомоз с культей желудка по собственному способу атравматичной нитью PDS 4/0. Поскольку конец культи кишки, мобилизованной по Ру, составлял около 12 см (дистальнее зоны гепатикоюноанастомоза), он был анастомозирован с культей желудка двухрядным швом. Предварительно была сформирована двухрядным швом малая кривизна культи желудка (рис. 2).

Время операции составило 240 мин, кровопотеря — 300 мл. Макропрепарат: опухоль — до 5 см в диаметре,

«блюдеобразной» формы, полностью стенозирует просвет ДПК. Гладкое послеоперационное течение. Выписан на 14-е сутки после операции.

Гистологическое исследование: умеренно-дифференцированная аденокарцинома ДПК, прорастающая все слои стенки кишки и головку поджелудочной железы, в двух лимфоузлах (по правому краю верхнебрыжеечной артерии) — метастазы опухоли.

Осмотрен через 8 мес после операции. Самочувствие хорошее. Прибавил в весе 6 кг. При УЗИ органов брюшной полости признаков отдаленного метастазирования не выявлено.

К особенностям операции следует отнести отсутствие визуализации вирсунгова протока и «мягкую» культу поджелудочной железы, что является высоким фактором риска в отношении недостаточности панкреатодигестивного соустья. В последнее время мы в такой ситуации склоняемся к панкреатогастроанастомозу как к более безопасному способу.

Наблюдение свидетельствует о том, что вариант реконструкции, особенно после предшествующих шунтирующих операций, может быть самым разнообразным. Так, в нашем случае избыточная культя петли по Ру дистальнее гепатикоюноанастомоза, ненамеренно оставленная после предшествующей операции, облегчила повторную операцию.

Отдаленные результаты у больных с раком ДПК относительно благоприятны (до 50–60% пятилетней выживаемости), поэтому даже у больных пожилого возраста после выполнения паллиативной операции по поводу желтухи не следует забывать о возможности последующего радикального лечения.