

# ИСПОЛЬЗОВАНИЕ ОРИГИНАЛЬНОЙ ТЕХНОЛОГИИ ПЕРЕМЕЩЕНИЯ «КОНФЛИКТНОГО» (ДОБАВОЧНОГО) СОСУДА У ДЕТЕЙ ПРИ ОПЕРАТИВНОМ ЛЕЧЕНИИ ГИДРОНЕФРОЗА ЛАПАРОСКОПИЧЕСКИМ ДОСТУПОМ

УДК 616.613—007.63—053.2/7—089.81

Поступила 15.06.2011 г.



**В.В. Сизонов**, к.м.н., зав. урологическим отделением<sup>1</sup>; ассистент кафедры урологии и репродуктивного здоровья человека с курсом детской урологии-андрологии<sup>2</sup>;

**М.И. Коган**, д.м.н., профессор, директор НИИ урологии и нефрологии,

зав. кафедрой урологии и репродуктивного здоровья человека с курсом детской урологии-андрологии<sup>2</sup>

<sup>1</sup>Ростовская областная детская больница, Ростов-на-Дону;

<sup>2</sup>Ростовский государственный медицинский университет, Ростов-на-Дону

**Цель исследования** — изучить эффективность лапароскопического перемещения «конфликтного» сосуда с использованием фасциальной пластины при хирургическом лечении обструкции пиелoureterального сегмента у детей.

**Материалы и методы.** В 2008–2010 гг. перемещение сосуда лапароскопическим доступом выполнено 11 детям. Среди пациентов — 5 девочек и 6 мальчиков. Правосторонний гидронефроз выявлен у 3 детей, левосторонний — у 8. Средний возраст пациентов — 100,8±21,1 мес. В двух случаях использована технология Hellstrom, в 9 — модифицированная технология перемещения и фиксации «конфликтного» сосуда пластиной, выкроенной из фасции, которая покрывает переднюю стенку лоханки.

**Результаты.** У всех детей с первого месяца после операции отмечали нормализацию анализов мочи и купирование бактериурии, отсутствие жалоб на боли в животе и поясничной области, существенную редукцию дилатации лоханки уже к 7-м суткам после операции и дальнейшее сокращение лоханки в течение года после операции. Эти данные свидетельствуют о высокой эффективности разработанного способа фиксации «конфликтного» сосуда при выполнении транспозиции лапароскопическим доступом у детей.

**Ключевые слова:** гидронефроз, добавочный сосуд, лапароскопия, обструкция пиелoureterального сегмента.

## English

## The use of original technology of moving a “conflicting” (accessory) vessel in children in surgical treatment of hydronephrosis using laparoscopic approach

**V.V. Sizonov**, PhD, Head of the Urology Department<sup>1</sup>; Tutor of the Department of Urology and Reproductive Human Health with the Course of Pediatric Urology and Andrology<sup>2</sup>;

**M.I. Kogan**, D.Med.Sc., Professor, Director of SRI of Urology and Nephrology, Head of the Department of Urology and Reproductive Human Health with the Course of Pediatric Urology and Andrology<sup>2</sup>

<sup>1</sup>Rostov-on-Don Regional Children Hospital, Rostov-on-Don;

<sup>2</sup>Rostov-on-Don State Medical University, Rostov-on-Don

**The aim of the investigation** is to study the effectiveness of moving a conflicting vessel using a fascial plane in the surgery of pyeloureteral segment obstruction in children.

**Materials and Methods.** In 2008–2010 the moving of a vessel using laparoscopic approach was performed in 11 children, among them there were 5 girls and 6 boys. Right-sided hydronephrosis was revealed in 3 children, and left-sided — in 8. The mean age of patients was 100.8±21.1 months. In two cases there was used Hellstrom technology, and in 9 cases — modified technology of vessel moving and fixation by the plate cut from the fascia covering the anterior wall of the renal pelvis.

**Results.** Within the first month after the operation there was normalization of urinalyses, and bacteriuria was arrested in all children. The patients complained of neither stomachache nor low back pain, and there was observed significant reduction of renal pelvis dilatation by the 7th

Для контактов: Сизонов Владимир Валентинович, тел. раб. 8(863)297-06-88, тел. моб. +7 928-229-37-05; e-mail: vsizonov@mail.ru

day after the operation and further contraction of the renal pelvis within the year after the surgery. The data give evidence of high efficiency of the developed technique of “conflicting” vessel fixation when performing transposition using laparoscopic approach in children.

**Key words:** hydronephrosis, accessory vessel, laparoscopy, obstruction of pyeloureteral segment.

Стандартом хирургического лечения обструкции пиелоуретерального сегмента (ПУС) вследствие пересекающего сосуда является расчленяющая пиелопластика с формированием антевазального анастомоза. При этом необходимость использования расчленяющих методов обосновывается наличием вторичных склеротических и атрофических изменений в стенке лоханочно-мочеточникового сегмента в результате сосудистой компрессии.

Однако ряд исследователей, указывая на возможность случаев отсутствия вторичных морфологических изменений в стенке ПУС, предлагали использовать альтернативные способы разрешения вазоуретерального конфликта. Так, J. Hellstrom впервые в 1949 г. опубликовал результаты использования перемещения «конфликтного» сосуда [1]. Творческое развитие принцип фиксации сосуда выше пиелоуретерального сегмента получил в работе T.L. Charman в 1959 г. [2]: автором было предложено фиксировать сосуд в сформированном тоннеле из передней стенки лоханки.

Несмотря на техническую простоту, метод долгое время не находил распространения. Однако в течение последних десяти лет вновь появились публикации о результатах лечения пациентов с перемещением «конфликтного» сосуда [3], в том числе и детей. Однако применение данной методики у детей имеет некоторые ограничения, которые были устранены авторами в разработанном способе фиксации.

**Цель исследования** — изучение эффективности использования перемещения «конфликтного» сосуда с использованием фасциальной пластины у детей при выполнении транспозиции лапароскопическим доступом.

**Материалы и методы.** В течение 2008–2010 гг. нами выполнено перемещение «конфликтного» сосуда лапароскопическим доступом у 11 детей. Из исследования исключены дети с антенатально диагностированным гидронефрозом. Среди пациентов — 5 девочек и 6 мальчиков. Правосторонний гидронефроз выявлен у 3 детей, левосторонний — у 8.

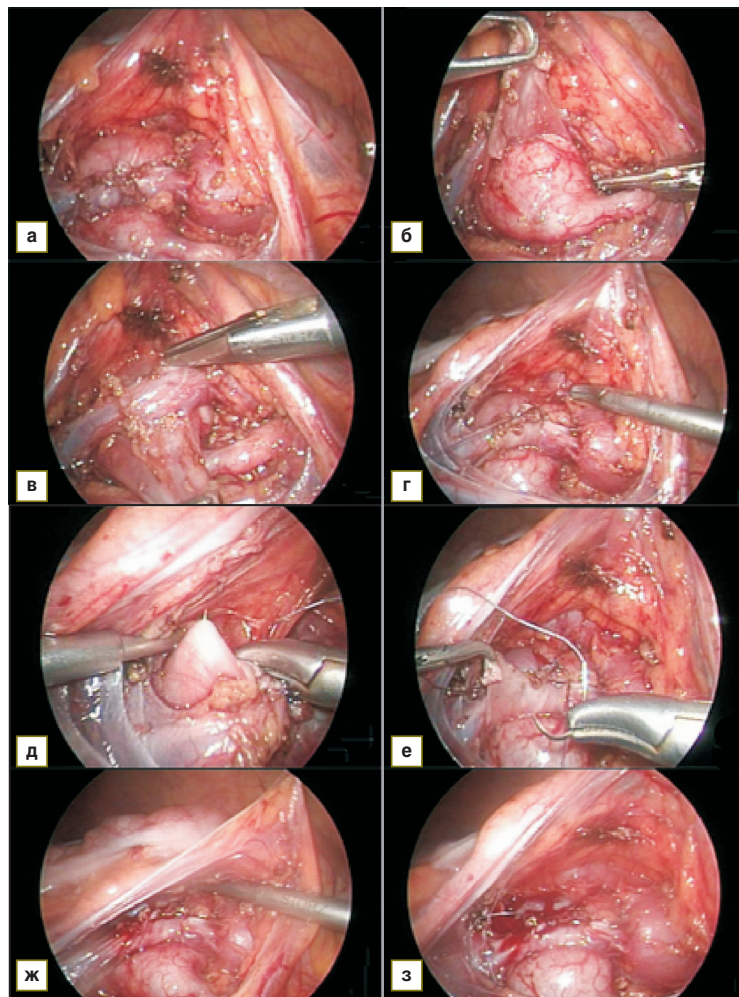
Средний возраст пациентов с обструкцией ПУС из-за «конфликтного» сосуда составил  $100,8 \pm 21,1$  мес. Средний возраст мальчиков —  $88,1 \pm 29,7$  мес, девочек —  $118,0 \pm 33,2$  мес.

Показанием к хирургическому лечению считали снижение селективной почечной функции на стороне поражения до уровня менее 40%, рецидивирующее манифестное течение инфекции верхних мочевых путей, боли в животе и отрицательную динамику гидронефроза III–IV степени по SFU, а также снижение уровня

селективной почечной функции до уровня менее 40% на стороне поражения в процессе динамического наблюдения.

После формирования пневмоперитонеума устанавливали три троакара диаметром 5 мм (первый — через пупочное кольцо, второй — на границе наружной и средней трети линии, соединяющей пупочное кольцо и верхнюю переднюю ось подвздошной кости, третий — на границе верхней и средней трети расстояния между пупочным кольцом и нижним краем мечевидного отростка).

Во всех случаях использовали трансмезентеральный доступ. После широкой мобилизации «конфликтного» сосуда и ПУС исследовали степень восстановления уродинамики верхних мочевых путей путем



**Рис. 1.** Перемещение «конфликтного» сосуда с использованием технологии Hellstrom: а — рассечение париетальной брюшины; б — выделение передней стенки лоханки; в — мобилизация «конфликтного» сосуда; г — взятие сосуда на держалку; д–ж — фиксация сосуда отдельными швами к передней стенке лоханки; з — окончательный вид



инициации медикаментозной полиурии. При этом обращали внимание на восстановление диаметра ПУС, непрерывность продвижения перистальтической волны и отсутствие расширения лоханки выше сегмента. В случае полного восстановления пассажа мочи через лоханочно-мочеточниковый сегмент осуществляли перемещение «конфликтного» сосуда.

У двух пациентов выполнено перемещение с использованием технологии Hellstrom (рис. 1) путем фиксации сосуда отдельными швами к передней стенке лоханки выше уровня ПУС.

У девяти детей использована модифицированная нами технология перемещения и фиксации «конфликтного» сосуда с помощью пластины, выкроенной из

фасции, покрывающей переднюю стенку лоханки, которая ранее была использована нами в открытой хирургии гидронефроза [4]. Из фасции, покрывающей переднюю стенку лоханки, формировали лоскут шириной 15–20 мм с основанием, расположенным на уровне основных почечных сосудов. Сосуд (сосуды) помещали в «гамак» из сформированного лоскута, верхушку которого фиксировали отдельными швами к его основанию на расстоянии не менее 15 мм от пиелoureтерального сегмента (рис. 2). При этом контролировали прямолинейность хода сосудов и отсутствие натяжения.

Операцию завершали восстановлением целостности париетальной брюшины и дренированием зоны ПУС с помощью трубчатого дренажа.

Во всех случаях дренаж удаляли в течение первых двух суток после операции.

**Результаты.** Исследование проводили в течение 10 мес и более после операции. Изучали длительность периода, когда происходила нормализация общего анализа мочи, купирование бактериурии, определяли значение передне-заднего размера лоханки до операции (I исследование) и на 7-е сутки (II исследование), через 3, 6 и 12 мес (III, IV и V исследования) после операции. Динамика селективной почечной функции исследована у 6 пациентов через 12 мес после операции.

Во всех случаях к концу 1-го месяца после операции отмечали нормализацию анализов мочи и купирование бактериурии.

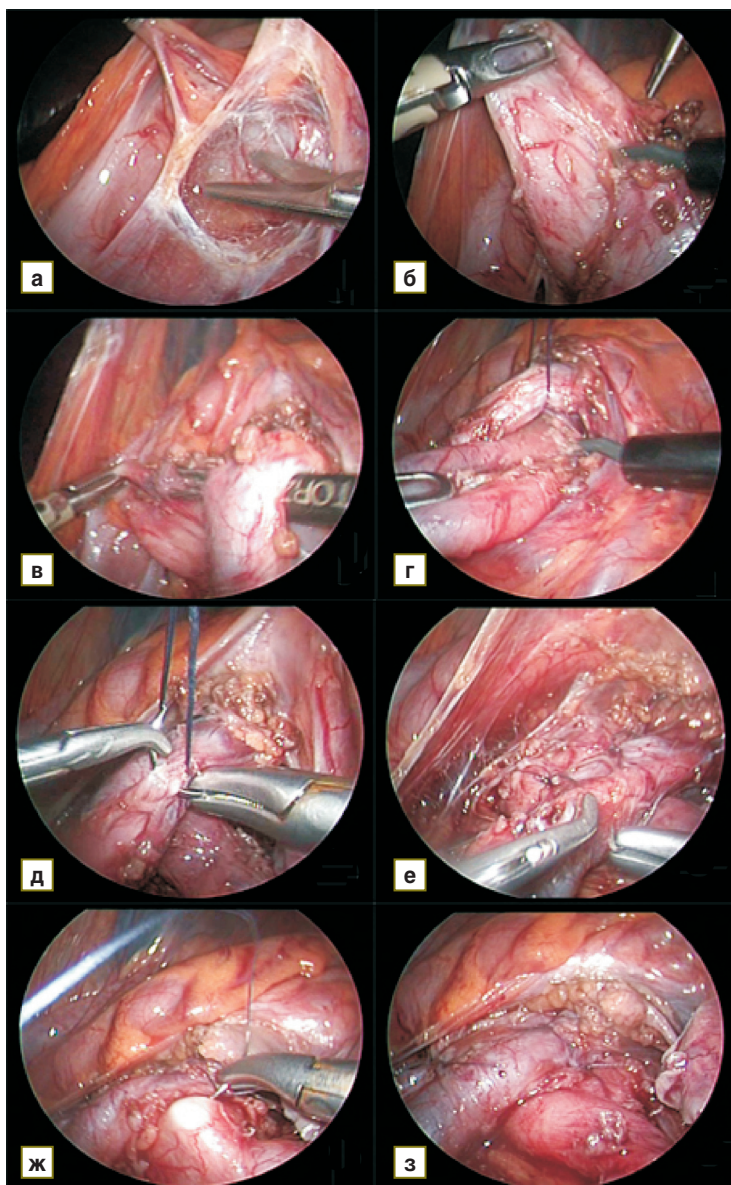
У всех пациентов при динамическом наблюдении отсутствовали жалобы на боли в животе и поясничной области.

Во всех случаях отмечено существенное сокращение передне-заднего размера лоханки уже к 7-м суткам после пиелопластики и постепенное уменьшение дилатации лоханки в течение первых двенадцати месяцев после операции (рис. 3).

У шести пациентов через 12 мес после операции при динамической диуретической нефросцинтиграфии выявлено отсутствие признаков обструкции и сохранение дооперационного уровня или приращение дифференциальной почечной функции на стороне операции.

**Обсуждение.** Использование лапароскопического доступа при пиелопластике возродило интерес к перемещению «конфликтного» сосуда как альтернативе расчленяющей пиелопластике. M.V. Meng и M.L. Stoller в 2003 г. впервые опубликовали результаты успешного использования технологии Hellstrom лапароскопическим доступом у 9 взрослых пациентов [5]. X. Zhang с соавт. в 2007 г. сообщили о перемещении «конфликтного» сосуда ретроперитонеоскопически у взрослых пациентов [6].

После упомянутых публикаций появляется серия сообщений об использовании лапаро-



**Рис. 2.** Перемещение «конфликтного» сосуда с применением разработанного способа фиксации: а — мобилизация «конфликтного» сосуда и лоханочно-мочеточникового сегмента; б, в — выделение фасциального лоскута, покрывающего переднюю стенку лоханки; г — первый шов, формирующий «гамак» для фиксации сосуда; д — прошивание передней стенки лоханки; е — прошивание фасциального лоскута; ж, з — завершение перемещения «конфликтного» сосуда

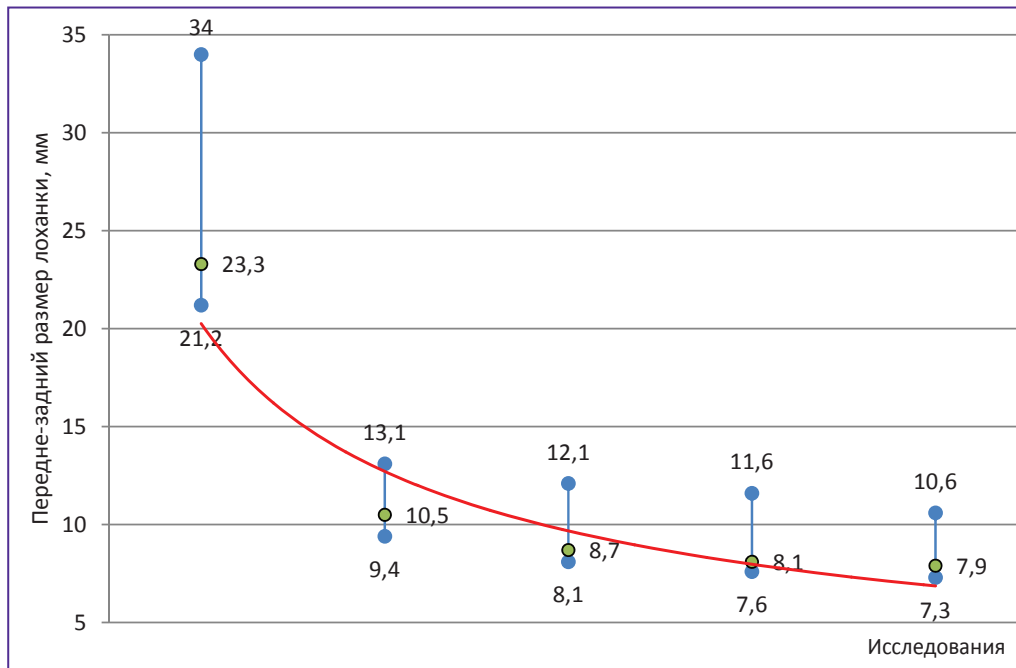


Рис. 3. Динамика изменения среднего значения передне-заднего размера лоханки в течение года после операции

скопического доступа при перемещении «конфликтного» сосуда у детей [7–10] с помощью технологии Hellstrom. Однако данная методика имеет, на наш взгляд, недостатки, ограничивающие ее применение у детей. Так, фиксация сосуда осуществляется за счет периваскулярных тканей, остающихся вокруг сосуда после его выделения. При этом широкая мобилизация сосуда, необходимая для обеспечения его смещаемости, минимизирует объем остаточной периваскулярной ткани, а стремление выполнить надежную фиксацию повышает риск травмирования сосуда.

Учитывая описанные особенности анатомии при вазоуретеральном конфликте у детей, мы разработали и использовали в открытой хирургии гидронефроза способ фиксации «конфликтного» сосуда с помощью «гамака» из фасциальной пластины, покрывающей переднюю стенку лоханки. Положительный опыт позволил нам применить этот метод при лапароскопическом доступе.

**Заключение.** Полученные результаты свидетельствуют о возможности применения и высокой эффективности разработанного способа фиксации «конфликтного» сосуда при оперативном лечении гидронефроза с использованием лапароскопического доступа.

### Литература

- Hellstrom J., Giertz G., Lindblom K. Pathogenesis and treatment of hydronephrosis. In: VIII Congreso de la Sociedad Internacional de Urologia. Paris: Librairie Gaston Doin; 1949.
- Chapman T.L. Urology in Outline. Br J Surg 1959; 46(199): 557.

- Pesce C., Campobasso P., Costa L., Battaglino F., Musi L. Ureterovascular hydronephrosis children: is pyeloplasty always necessary? Eur Urol 1999; 36: 71–74.
- Сизонов В.В., Коган М.И. Транспозиция «конфликтного» сосуда при обструкции пиелоуретерального сегмента у детей. Урология 2009; 4: 51–55.
- Meng M.V., Stoller M.L. Hellström technique revisited: laparoscopic management of ureteropelvic junction obstruction. Urology 2003 September; 62(3): 404–408.
- Zhang X., Xu K., Fu B., Zhang J., Lang B., Ai X. et al. The retroperitoneal laparoscopic Hellström technique for pelviureteric junction obstruction from a crossing vessel. BJU Int 2007; 100: 1335–1338.
- Godbole P., Mushtaq I., Wilcox D.T., Duffy P.G. Laparoscopic transposition of lower pole vessels — the ‘vascular hitch’: An alternative to dismembered pyeloplasty for pelviureteric junction obstruction in children. J Ped Urol August 2006; 2: 285–289.
- Leclair M., Gundeti M., He’Loury Y., Duffy P., Mushtaq I. UPJ obstruction and lower pole crossing vessels: further experience with the laparoscopic vascular hitch. J Ped Urol 2009 April; 5(Suppl 1): 1–106.
- Gundeti M.S., Reynolds W.S., Duffy P.G., Mushtaq I. Further experience with the vascular hitch (laparoscopic transposition of lowerpole crossing vessels): an alternate treatment for pediatric ureterovascular ureteropelvic junction obstruction. J Urol 2008 Oct; 180(Suppl 4): 1832–1836.
- Каганцов И.М., Минин А.Е., Санников И.А. Реконструктивно-пластические операции при гидронефрозе у детей с применением лапароскопического доступа — метод выбора в условиях современной хирургии. Детская хирургия 2010; 5: 39–43.