

УСПЕШНОЕ ЛЕЧЕНИЕ СИНДРОМА ПЕЙТЦА–ЕГЕРСА, ОСЛОЖНЕННОГО ТОНКОКИШЕЧНОЙ ИНВАГИНАЦИЕЙ

УДК 616.34—006.5—031.81—08—06
Поступила 23.06.2011 г.



В.А. Овчинников, д.м.н., профессор, зав. кафедрой общей хирургии им. А.И. Кожевникова¹;
И.Л. Дезорцев, к.м.н., ординатор колопроктологического отделения хирургической клиники им. А.И. Кожевникова²;
Е.В. Ванцинова, к.м.н., ассистент кафедры общей хирургии им. А.И. Кожевникова¹

¹Нижегородская государственная медицинская академия, Н. Новгород;

²Областная клиническая больница им. Н.А. Семашко, Н. Новгород

Представлен случай успешного лечения синдрома Пейтца–Егерса — диффузного полипоза тонкой и толстой кишок в сочетании с меланиновой пигментацией кожи лица. Во время операции обнаружена множественная инвагинация тонкой кишки, ликвидированная при удалении полипов. Описана тактика ведения и лечения больных с диффузным полипозом желудочно-кишечного тракта.

Ключевые слова: полипоз, синдром Пейтца–Егерса, пигментные пятна.

English

Effective treatment of Peutz–Jeghers syndrome complicated with enteric intussusception

V.A. Ovchinnikov, D.Med.Sc., Professor, Head of the Department of General Surgery named after A.I. Kozhevnikov¹;
I.L. Dezortsev, PhD, Resident, Coloproctology Department of Surgical Clinic named after A.I. Kozhevnikov²;
E.V. Vantsinova, PhD, Tutor, the Department of General Surgery named after A.I. Kozhevnikov¹

¹Nizhny Novgorod State Medical Academy, Nizhny Novgorod;

²Regional Clinical Hospital named after N.A. Semashko, Nizhny Novgorod

There has been presented a case of effective treatment of Peutz–Jeghers syndrome — diffuse polyposis of small and large intestines combined with melanotic skin pigmentation. Multiple enteric intussusception revealed during the surgery was eliminated when removing polyps. There have been described surveillance and management of patients with diffuse polyposis of gastrointestinal tract.

Key words: polyposis, Peutz–Jeghers syndrome, nevus pigmentosus.

Тяжесть диффузного полипоза желудочно-кишечного тракта обусловлена развитием анемии, гипопропротеинемии, кровотечением и малигнизацией полипов, нарушением функций печени и почек. Особое место среди диффузных полипозов занимает гамартоматозный полипоз, являющийся следствием аутосомно-доминантного поражения, который сочетается с меланиновой пигментацией слизистой оболочки полости рта, кожи губ, кистей и стоп. При таком полипозе описаны случаи и врожденной пигментации сетчатки глаз [1, 2]. Полипы при данной форме полипоза обнаруживаются не только в толстой, но и в тонкой киш-

ке, а также в желудке. Количество полипов при этом меньше, чем при других формах полипоза, но они крупные, с хорошо выраженной ножкой и крупнодольчатым телом [3].

Полипоз желудочно-кишечного тракта в сочетании с пигментными пятнами на лице и ладонях впервые описан в 1921 г. И. Пейтцем. Он наблюдал семейный характер полипоза у пяти детей одной семьи. В 1949 г. Х. Егерс сообщил о двенадцати подобных пациентах, большинство из которых также были членами одной семьи. С этого времени данная форма полипоза носит название «синдром Пейтца–Егерса».

Для контактов: Ванцинова Елена Владимировна, тел. моб. +7 906-359-06-40; e-mail: vantsinova.alena@yandex.ru

Клиническими признаками синдрома Пейтца–Егерса являются кровотечения из толстой кишки, анемия, схваткообразные боли в животе и жидкий стул до 15 раз в сутки. Полипы при этом синдроме, также как и при других формах полипоза, очень часто малигнизируются и являются причиной кишечной непроходимости [4]. Тотальная проктоколонэктомия исключает риск злокачественного перерождения. В то же время отмечено, что после удаления только одной ободочной кишки ректальные полипы часто подвергаются обратному развитию. Исходя из этого, многие специалисты завершают колонэктомию формированием илеоректального анастомоза. После такой операции требуется проверять состояние прямой кишки каждые 6 мес. Выявленные полипы нужно иссекать или производить их электрокоагуляцию. Если они появляются очень быстро или в большом количестве, необходимо удаление и прямой кишки с формированием постоянной илеостомы.

Приводим клиническое наблюдение.

Больная С., 40 лет, госпитализирована в колопроктологическое отделение хирургической клиники им. А.И. Коженикова Областной клинической больницы им. Н.А. Семашко 11.09.2006 г. с диагнозом: «полипоз толстой кишки». Диагноз установлен при фиброколоноскопии в 1998 г. в Нижегородском областном диагностическом центре. При поступлении предъявляла жалобы на периодически возникающие боли в животе схваткообразного характера, слабость и выделение темной крови при дефекации. Кровь в кале отмечает с детства. В 1997 г. произведена надвлагалищная ампутация матки по поводу миомы. Общее состояние оценивалось как средней тяжести. Сознание — ясное, положение — активное. Вокруг рта и глаз на коже — заметная меланиновая пигментация, в других местах кожа — чистая, бледная. Видимые слизистые оболочки — без патологии. При росте в 168 см масса тела составляет 48 кг. Дыхание — везикулярное, частота дыхания — 23 в минуту. АД — 140/80 мм рт. ст. Живот не вздут, активно участвует в акте дыхания, болезненный при пальпации в эпигастрии и по ходу толстой кишки.

На ЭКГ: ритм — синусовый, регулярный, блокада передне-верхней ветви левой ножки пучка Гиса, рубцовые изменения в переднеперегородочно-верхушечной области, умеренные изменения миокарда левого желудочка в нижнебоковых отделах.

При ректороманоскопии на 13 и 16 см обнаружены два полипа 6 и 7 мм в диаметре.

При фиброгастроскопии по большой кривизне желудка выявлены образования до 1 см в диаметре с подозрением на полипы.

Общий анализ крови от 12.09: Нb — 120 г/л; эр. — $3,78 \cdot 10^{12}/л$; тромб. — $187 \cdot 10^9/л$; ле. — $4,2 \cdot 10^9/л$; СОЭ — 15 м/ч. Биохимический анализ крови: глюкоза — 8,0 ммоль/л; мочевины — 5 ммоль/л; фибриноген — 2,8 г/л; общий белок — 64 г/л; билирубин общий — 14 мкмоль/л. В анализах мочи отклонений от нормы нет.

Данные фиброколоноскопии 27.07 и 25.08.2006 г. (НОДЦ): эндоскоп проведен до купола слепой кишки. При введении воздуха кишка расправляется. В просвете ее много зеленоватой жидкости. Слизистая оболочка неравномерно гиперемирована, сосудистый рисунок прослеживается. Гаустры сохранены. На всем протяжении ободочной кишки имеются множественные полипы разной формы и размеров, на длинных и коротких ножках. Самые крупные полипы размерами

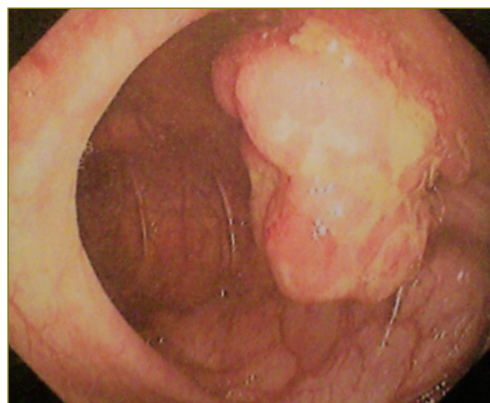


Рис. 1. Эндоскопическая картина полипа правого изгиба ободочной кишки

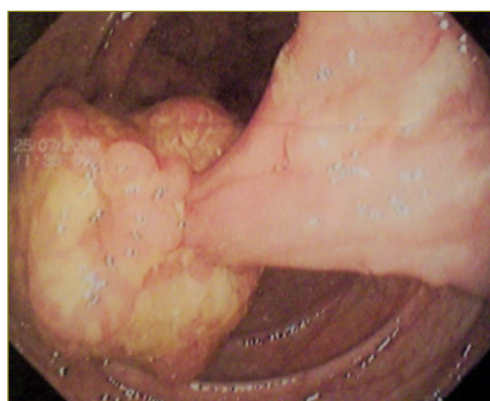


Рис. 2. Фото полипа, расположенного в поперечно-ободочной кишке

2–4 см на длинных ножках расположены в правом и левом изгибах ободочной кишки, в средней трети поперечно-ободочной кишки (рис. 1, 2).

Поверхность их ярко гиперемирована, рыхлая, неровная, с наложением фибрина и слизи. Полип в левом изгибе — с изъязвлениями полигональной формы, под фибрином. К ножкам полипов подходят расширенные вены (рис. 3). В сигмовидной кишке обнаружены полипы на длинной ножке размерами 6–8 мм (рис. 4). В нижней трети сигмовидной и прямой кишок полипов нет.

Гистологическое заключение от 26.07.2006 г. (НОДЦ): во всех препаратах обнаружена структура гиперпластических полипов толстой кишки. На основании клинической картины и данных обследования установлен диагноз: «синдром Пейтца–Егерса». Показана субтотальная резекция ободочной кишки. Больная дала согласие на операцию.

20.09.2006 г. под внутривенным наркозом с интубацией трахеи выполнена среднесрединная лапаротомия с иссечением старого послеоперационного рубца. Выпота в брюшной полости нет. Тощая кишка дилатирована. В кишке обнаружено три инвагината: первый — на расстоянии 10 см от связки Трейтца, второй — в 50 см и третий — в 90 см от этой связки. Инвагинация обусловлена полипами от 1 до 5 см в диаметре. Дистальнее третьего инвагината в тощей кишке выявлен диффузный полипоз. В подвздошной кишке — одиночный полип на расстоянии 10 см от илеоцекального угла. Во всех отделах ободочной кишки определяются плотностягивающие полипы до

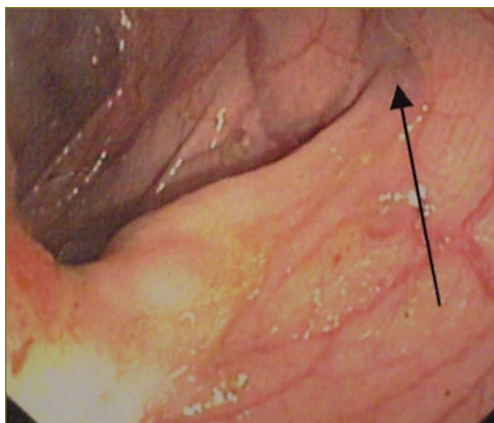
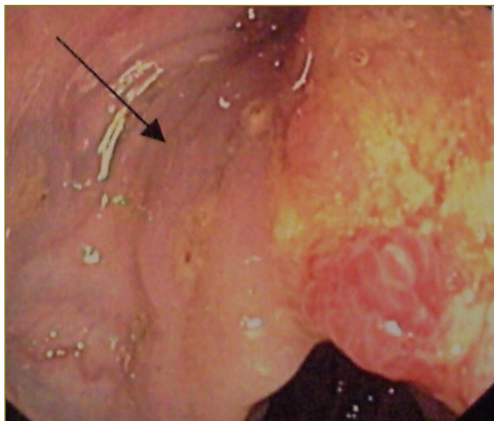


Рис. 3. Расширенные вены в ножках полипа, расположенного в поперечно-ободочной кишке

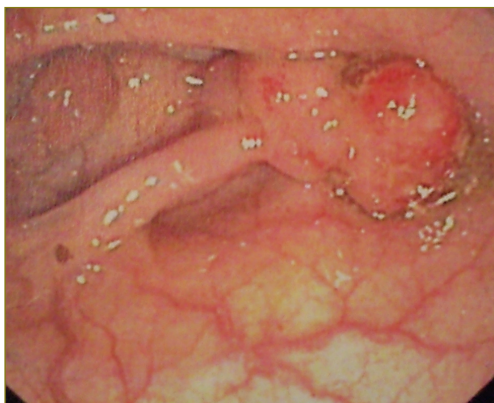

Рис. 4. Полип на длинной ножке, расположенный в сигмовидной кишке

5 см в диаметре. В средней трети сигмовидной кишки и ниже при пальпации полипов не установлено. Полипоз тонкой кишки явился операционной находкой. Выполнена поперечная еюнотомия в зоне первого инвагината. Из просвета кишки выведены два полипа диаметром около 5 см на толстой короткой ножке, полипы иссечены. Слизистая оболочка ушита. Инвагинация устранена. Еюнотомическое отверстие ушито непрерывным швом в два ряда. После еюнотомии в области второго инвагината в кишке обнаружено пять полипов от 1 до 2,5 см в диаметре на длинной тонкой ножке. Полипы иссечены. Инвагинация ликвидирована. Кишка ушита. В зоне третьего инвагината выявлены 3 полипа таких же размеров на

длинной ножке. Полипы удалены с ликвидацией инвагинации. Еюнотомическое отверстие ушито. Дистальная часть тощей кишки с диффузным полипозом мобилизована на протяжении 1 м и резецирована. Сформирован еюноэюноанастомоз «конец в конец» двухрядными узловыми швами. Окно в брыжейке ушито. Мобилизованы ободочная кишка с перевязкой ободочных сосудов и 20 см подвздошной кишки, в которой находился одиночный полип, и затем удалены. Дистальный участок сигмовидной кишки ушит. Наложен илеосигмоанастомоз двухрядными узловыми швами по типу «конец в бок». Окно в брыжейке ушито. Произведен контроль на гемостаз. Выполнено дренирование брюшной полости. Наложены швы на рану брюшной стенки. Осуществлена дивульсия заднего прохода.

Исследование препарата: на слизистой оболочке ободочной кишки — множественные полипы от 5 мм до 5 см в диаметре, в тонкой кишке — диффузный полипоз, полипы таких же размеров.

Послеоперационный период протекал гладко. В течение трех суток пациентка находилась в отделении реанимации и интенсивной терапии. Парез кишечника разрешился самостоятельно. С третьего дня стали отходить газы. На 8-е сутки появился жидкий стул. Дренажи удалены на 5-е и 7-е сутки. Стул — до 5 раз в сутки, кашицеобразный. Рана зажила первичным натяжением. Выписана на амбулаторное лечение в удовлетворительном состоянии. Рекомендовано обследование в клинике через 3 мес.

Гистологическое заключение от 4.10.2006 г.: полипы из тонкой и толстой кишок гистологически имеют однотипную структуру папиллярно-тубулярных аденом с эрозированной поверхностью, с дисплазией II–III степени без признаков малигнизации.

С 23.03 по 7.04.2007 г. пациентка находилась на обследовании в клинике. Состояние оценено как удовлетворительное. Жалоб нет. Стул — кашицеобразный, 2–3 раза в сутки. При фиброгастроскопии подозрение на полипы тела желудка осталось. Однако при биопсии одного из подозрительных участков данных об аденоматозе не получено. При ирригоскопии убедительных данных об органической патологии также не получено. При ректороманоскопии на 18 см обнаружен только один полип около 8 см в диаметре, произведена его электроэксцизия.

16.04.2008 г. пациентка вновь госпитализирована в клинику для планового обследования. Жалоб не предъявляла. Стул — оформленный, 1–2 раза в сутки. При фиброгастроскопии на месте взятия биоптата (в 2007 г.) обнаружена эрозия. Цитологическое исследование препарата на фоне элементов воспалительного инфильтрата показало пролиферацию клеток покровно-ямочного эпителия без атипии. При ректороманоскопии в осмотренных отделах органической патологии не установлено.

Последний раз больная находилась в клинике с 24.11 по 13.12.2010 г. Отмечала периодически возникающие боли в животе без четкой локализации. Стул — оформленный, иногда с примесью слизи. Масса тела увеличилась на 12 кг. Нв — 129 г/л; эр. — $4,1 \cdot 10^{12}/л$; СОЭ — 3 мм/ч. При фиброгастроскопии патологии не выявлено. При фиброколоноскопии в нижней трети сигмовидной кишки обнаружено два полипа около 1 см в диаметре, произведена их электроэксцизия эндопетлей. Выписана в удовлетворительном состоянии с рекомендацией контрольного обследования в клинике через 6 мес.

Приведенное клиническое наблюдение подтверждает, что при синдроме Пейтца–Егерса кроме диффузного

полипоза толстой кишки может существовать полипозное поражение и тонкой кишки, диагностируемое в большинстве случаев только во время операции. Хирургическое лечение полипоза тонкой кишки должно быть максимально органосохранным. Больные с диффузным полипозом желудочно-кишечного тракта после операции нуждаются в контрольном обследовании через каждые 6 мес.

Литература

1. *Никитин А.М., Чубаров Ю.Ю., Лисковская Л.Д., Обухов В.К.* Врожденная пигментация сетчатки глаз как фенотипический признак диффузного полипоза толстой кишки. В кн.: Материалы конференции «Актуальные проблемы колопроктологии». Н. Новгород; 1995; с. 119–120.
2. *Кеннет Л. Джонс.* Наследственные синдромы по Дэвиду Смитту. Перевод с англ. М: Практика; 2011.
3. *Исмоилходжаева Ш.О.* Хирургическое лечение диффузного полипоза толстой кишки — синдром Пейтца–Егерса. В кн.: Материалы конференции «Актуальные проблемы колопроктологии». Н. Новгород; 1995; с. 102–103.
4. *Масляков В.В., Дмитриев Н.В., Кондрашов В.В.* Синдром Пейтца–Егерса как причина развития кишечной непроходимости. *Анналы хирургии* 2008; 4: 81–84.