

АНАЛИЗ ПОСТОПЕРАЦИОННЫХ ОСЛОЖНЕНИЙ ПОСЛЕ ТРОМБЭКТОМИИ ИЗ НИЖНЕЙ ПОЛОЙ ВЕНЫ ПРИ РАКЕ ПОЧКИ

УДК 616.61-006+616.146-005.6-089.87-06

Поступила 15.11.2011 г.



В.А. Атдугев, д.м.н., профессор кафедры хирургии ФОИС¹;
З.В. Амоев, аспирант кафедры хирургии ФОИС¹;
В.А. Бельский, зав. отделением анестезиологии и реанимации²;
Д.В. Абрамов, зав. 2-м урологическим отделением²;
Г.А. Березкина, к.м.н., врач-уролог²;
П.И. Рыхтик, к.м.н., зав. отделением лучевой диагностики²;
И.В. Шатохина, врач ультразвуковой диагностики²

¹Нижегородская государственная медицинская академия, Н. Новгород, 603005, пл. Минина и Пожарского, 10/1;

²Приволжский окружной медицинский центр Федерального медико-биологического агентства России, Н. Новгород, 603001, Нижне-Волжская набережная, 2

Цель исследования — анализ результатов тромбэктомии из нижней полой вены при почечно-клеточном раке для выявления основных прогностических факторов послеоперационных осложнений.

Материалы и методы. Нефрэктомия с тромбэктомией из нижней полой вены произведена 34 больным. Уровень тромбов T_{30} отмечался у 27 больных (79,4%) (протяженность тромба — $5,10 \pm 1,75$ см), T_{3c} — у 7 (20,6%) (протяженность тромба — $14,80 \pm 0,98$ см). Анализ послеоперационных осложнений проводили в соответствии с классификацией хирургических осложнений по Клавиен–Диндо.

Результаты. Объем кровопотери при операции составлял в среднем 866 мл (250–4000 мл). У 18 больных (52,9%) осложнений не было. У двух пациентов (5,9%) установлено осложнение I степени (анемия). II степень осложнений зафиксирована у 11 человек (32,3%), им после операции проводилась гемотрансфузия. III степень осложнений отмечена у одного больного (2,9%) (после операции потребовались плевральные пункции и дренирование перикарда под местной анестезией), IIIв степень (перфорация нисходящей ободочной кишки) — также у одного (была выполнена релапаротомия и колостомия). Осложнений IV степени не было. Умер один пациент (2,9%) (V степень) от тромбоза легочной артерии. При корреляционном анализе установлена высокая ($r=0,7$) зависимость развития осложнений от размеров тромба и от объема кровопотери ($r=0,6$) и низкая — от размеров опухоли ($r=0,44$). Не выявлено зависимости развития осложнений от возраста больных ($r=0,1$), статуса по шкале Карновского ($r=0,0$). Все выписанные из стационара 33 больных прожили после операции более 6 мес.

Заключение. После нефрэктомии с тромбэктомией из нижней полой вены имеется высокий риск развития периоперационных осложнений, частота и вид которых зависят в большей степени от размеров тромба и объема кровопотери.

Ключевые слова: почечно-клеточный рак, опухолевый тромб, нижняя полая вена, хирургическое лечение, осложнения.

English

The analysis of postoperative complications after thrombectomy from inferior vena cava in renal cell carcinoma

V.A. Atduev, D.Med.Sc., Professor, the Department of Surgery, the Faculty of Overseas Admissions¹;
Z.V. Amoev, Postgraduate, the Department of Surgery, the Faculty of Overseas Admissions¹;
V.A. Belsky, the Head of Anesthesiology and Reanimation Department²;
D.V. Abramov, the Head of the 2nd Urology Department²;
G.A. Beryozkina, PhD, Urologist²;
P.I. Rykhtik, PhD, Head of the Radiodiagnosis Department²;
I.V. Shatkhina, Physician of Diagnostic Ultrasound²

¹Nizhny Novgorod State Medical Academy, Minin and Pozharsky Square, 10/1, Nizhny Novgorod, Russian Federation, 603005;

²Privolzhsky District Medical Center of Federal Medico-Biologic Agency of Russia, Nizhne-Volzhskaya naberezhnaya St., 2, Nizhny Novgorod, Russian Federation, 603001

The aim of the investigation is to analyze the results of thrombectomy from inferior vena cava in renal cell carcinoma to reveal the main prognostic factors of postoperative complications.

Для контактов: Атдугев Вагиф Ахмедович, тел. моб. +7 951-906-80-94; e-mail: atduev@mail.ru

Materials and methods. Nephrectomy with thrombectomy from inferior vena cava was performed in 34 patients. Thrombus level T_{3b} was revealed in 27 patients (79.4%) (thrombus length — 5.10±1.75 cm), T_{3c} — in 7 patients (20.6%) (thrombus length — 14.80±0.98 cm). Postoperative complications were analyzed according to Clavien–Dindo classification of surgical complications.

Results. Blood loss volume in operation was on average 866 ml (250–4000 ml). 18 patients (52.9%) had no complications. Two patients (5.9%) had I degree complication (anemia). The II degree of complication was revealed in 11 patients (32.3%), after the operation they underwent blood transfusion. One patients (2.9%) had IIIa degree of complications (after the operation he required pleural punctures and pericardium drainage under local anesthesia), and one patients had IIIb degree of complications (descending colon perforation) — he underwent relaparotomy and colostomy. There were no IV degree complications. One patient (2.9%) died (V degree) from pulmonary embolism. Correlation analysis determined high (r=0.7) complications dependence of thrombus size and blood loss volume (r=0.6) and low dependence — of tumour size (r=0.44). There were revealed no complication dependence of patients age (r=0.1), status on Karnofsky scale (r=0.0). All 33 patients discharged from hospital had lived over 6 months after the operation.

Conclusion. After nephrectomy with thrombectomy from inferior vena cava there is high risk of postoperative complications, the frequency and type of which to a greater degree depend on thrombus size and blood loss volume.

Key words: renal cell carcinoma, tumour thrombus, inferior vena cava, operative therapy, complications.

Особенностью почечно-клеточного рака (ПКР) является формирование у 4–10% больных опухолевых венозных тромбов с распространением их по почечной вене и нижней полой вене (НПВ) вплоть до правого предсердия [1–4].

Хирургическое удаление опухолевого тромба из НПВ связано с риском развития послеоперационных осложнений. По данным разных авторов, операционная смертность варьирует от 1,4 до 13%, а общая частота послеоперационных осложнений достигает 30–60% [2–8]. Основными причинами интраоперационной летальности являются фрагментация тромба с эмболией легочной артерии опухолевыми массами, массивное кровотечение, острая сердечная недостаточность. Среди причин послеоперационной смертности выделяют сепсис, сердечную недостаточность, полиорганную недостаточность, а также инсульт, острое желудочно-кишечное кровотечение, почечную недостаточность [2, 6, 8].

Цель исследования — анализ результатов тромбэктомии из нижней полой вены при почечно-клеточном раке для выявления основных прогностических факторов послеоперационных осложнений.

Материалы и методы. С 2005 г. по настоящее время в ПОМЦ ФМБА России (Н. Новгород) нефрэктомия с тромбэктомией из НПВ произведена 34 больным. В исследование включены пациенты только с протяженными, более 3–4 см (II–IV уровень [7]) тромбами — T_{3b} и T_{3c} согласно новой редакции TNM-классификации 2009 г. [9]. Среди них мужчин было 21 (61,8%), женщин — 13 (38,2%). Возраст больных составил 35–76 лет (58,7±10,1 года).

Статус пациентов по шкале Карновского >90% определен у 26 человек (76,5%), 80% — у 7 (20,6%), 70% — у 1 (2,9%).

В 25 случаях тромб исходил из опухоли правой почки, в 9 — из опухоли левой почки. Стадия T_{3b} диагностирована у 27 больных (79,4%): протяженность тромба в среднем составила 5,10±1,75 см. Диагноз T_{3c} установлен у 7 пациентов (20,6%): протяженность тромба в среднем — 14,80±0,98 см (рис. 1).

Светлоклеточный вариант ПКР выявлен у 31 больного (91,2%), папиллярный — у одного и смешанный — у двух пациентов. В 10 случаях (29,4%) опухоли име-

ли умеренную (G₂) степень дифференцировки, в 24 (70,6%) — низкую (G₃).

Только 5 больных (14,7%) не имели метастазов в лимфоузлах и отдаленных метастазов. В регионарных лимфоузлах метастазы выявлены у 16 пациентов (47%). Отдаленные метастазы (в одном или нескольких органах) диагностированы у 24 человек (70,6%): в легких — у 17 (56,3%), в костях — у 5 (15,6%), в печени — у 5 (15,6%), в надпочечнике — у 2 (6,3%) и в головном мозге — у 1 (3,1%).

Для планирования хода и объема операции, выбора адекватного доступа важное значение имеет точная топическая диагностика локализации и протяженности тромба. Магнитно-резонансная томография (МРТ) (рис. 2), УЗИ с цветным доплеровским картированием (рис. 3) и мультиспиральная компьютерная томография позволяют с высокой точностью определить наличие тромба в НПВ, его протяженность, размеры, состояние кровотока по НПВ и коллатералям [10–12].

Во всех случаях нефрэктомии с тромбэктомией проводили из лапаротомных доступов типа «мерседес» и «шеvron». Эти доступы позволяют успешно осуществлять тромбэктомию из НПВ при тромбах, исходящих как из правой, так и из левой почки. При наддиафрагмальных тромбах выполняли диафрагмотомию и перикардотомию по М.И. Давыдову [2] (рис. 4). Вне

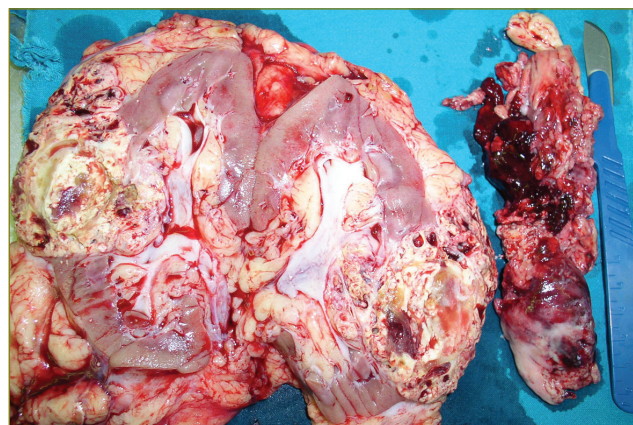


Рис. 1. Рак правой почки с опухолевым тромбом нижней полой вены, верхушка тромба локализовалась внутри правого предсердия

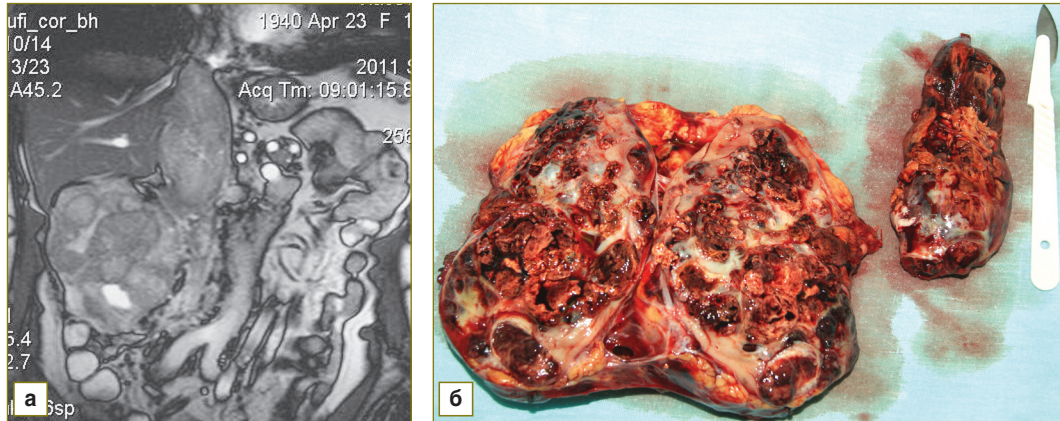


Рис. 2. Опухоль правой почки с наличием крупного наддиафрагмального тромба нижней полой вены: а — магнитно-резонансная томограмма; б — макропрепарат удаленной почки и тромба, отмечается полное соответствие МРТ-картинке

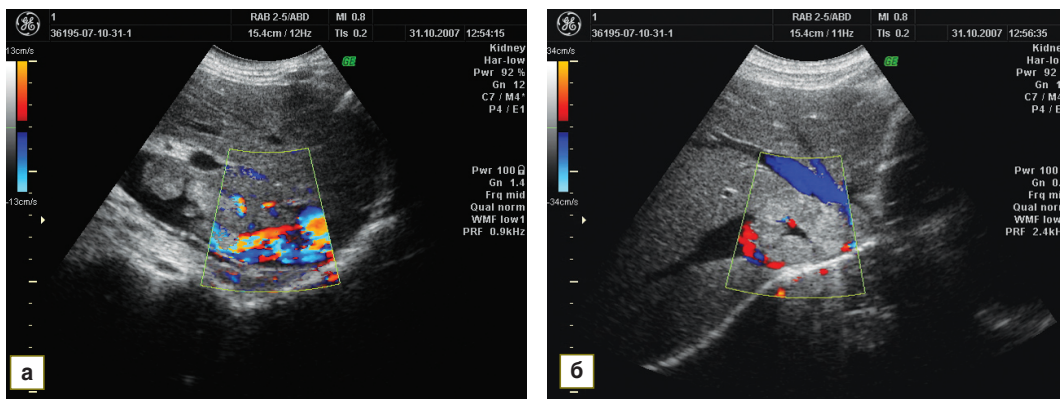


Рис. 3. Ультразвуковое исследование нижней полой вены в продольном сечении: а — крупный тромб с частичным сохранением кровотока по вене; б — тромб частично блокирует печеночные вены

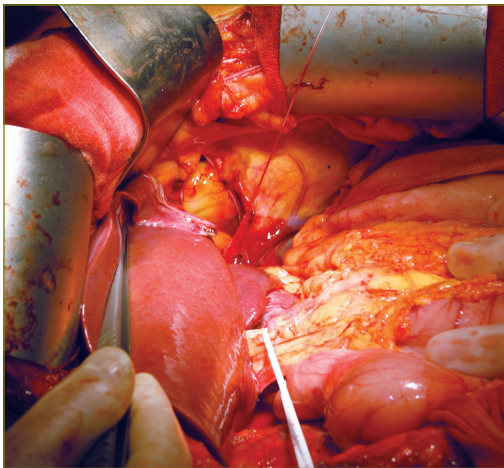


Рис. 4. Мобилизована печень, гепатодуоденальная связка взята на турникет, произведена сагиттальная диафрагмоперикардотомия

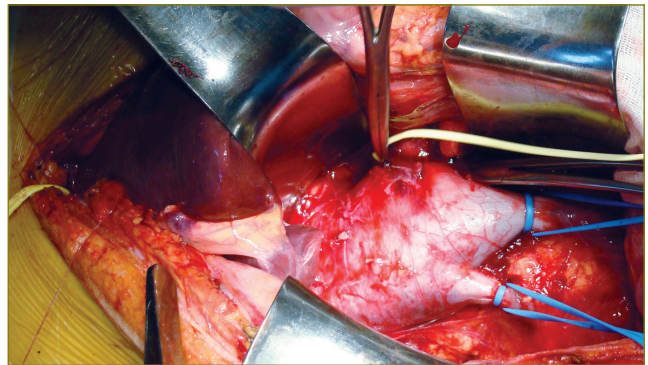


Рис. 5. Выделены нижняя полая вена, правая и левая почечные вены

зависимости от стороны поражения операция всегда начиналась с мобилизации двенадцатиперстной кишки по Кохеру, выделения НПВ и почечных вен (рис. 5). Предварительную регионарную лимфаденэктомию выполняли при наличии увеличенных лимфоузлов для улучшения манипуляций на магистральных сосудах и

для ранней перевязки почечной артерии. После удаления почки лимфаденэктомию проводили в расширенном варианте. У трех больных нефрэктомия с тромбэктомией сочетали с атипичной резекцией печени. Для реинфузии крови применяли аппарат Cell-Saver (Haemonetics, Швейцария).

Послеоперационные осложнения были разделены на группы в соответствии с классификацией хирургических осложнений по Клавиен–Диндо [13] (см. таблицу).

Классификация хирургических осложнений по Клавиен–Диндо

Степень осложнений	Характеристика
I	Любые отклонения от нормального послеоперационного течения, не требующие медикаментозного лечения или хирургического, эндоскопического, радиологического вмешательства Разрешается терапевтическое лечение: антипиретики, анальгетики, диуретики, электролиты, физиотерапия. Сюда же относится лечение раневой инфекции
II	Требуется лечение в виде гемотрансфузии, энтерального или парентерального питания
III	Требуется хирургическое, эндоскопическое или радиологическое вмешательство
IIIa	Вмешательство без общего обезболивания
IIIb	Вмешательство под общим обезболиванием
IV	Жизнеугрожающие осложнения (включая осложнения со стороны ЦНС)*, требующие интенсивной терапии, наблюдения в отделении реанимации, резекции органа
IVa	Недостаточность одного органа
IVb	Полиорганная недостаточность
V	Смерть больного

*Геморрагический инсульт, ишемический инсульт, субарахноидальное кровотечение, за исключением транзиторной ишемической атаки.

Статистический анализ проводили с использованием лицензионного пакета программ для STADIA 4.5 и Statistica/W. Результаты обрабатывались методами вариационной статистики с использованием критерия Стьюдента, а также с применением программного обеспечения StatEx-2004.2 и электронных таблиц Excel.

Результаты. Методичное и деликатное выполнение всех этапов операции позволило избежать интраоперационных осложнений и неконтролируемых кровотечений. Интраоперационная кровопотеря составила в среднем 866 мл (минимальная — 250 мл, максимальная — 4000 мл). При корреляционном анализе установлен низкий коэффициент ($r=0,3$) зависимости объема кровопотери от протяженности тромба НПВ. Основной объем кровопотери возник из резко расширенных коллатеральных вен забрюшинного пространства на этапе удаления пораженной опухолью почки.

У 18 больных (52,9%) осложнений не было. У двух пациентов (5,9%) установлено осложнение I степени (анемия, корректируемая препаратами железа), у 11

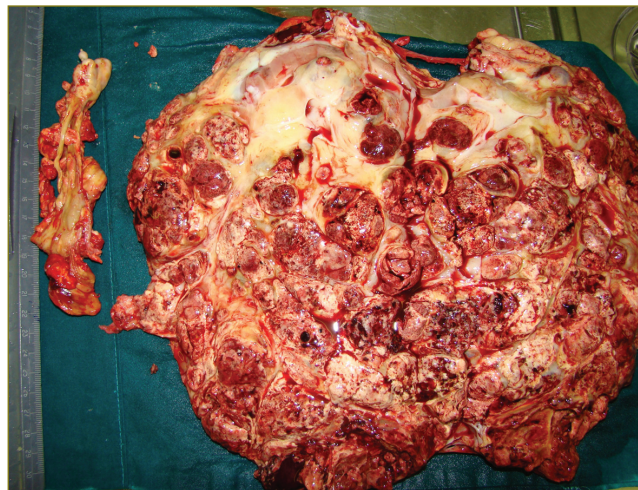


Рис. 7. Макропрепарат. Рак левой почки с опухолевым тромбом НПВ, верхушка тромба локализовалась внутри правого предсердия

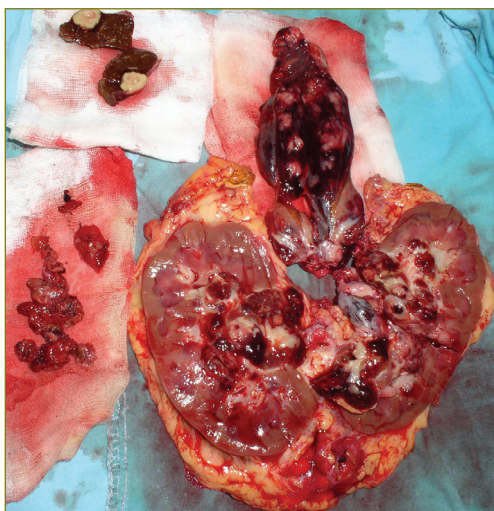

Рис. 6. Макропрепарат удаленной почки с крупным наддиафрагмальным тромбом НПВ и участка печени с опухолью

(32,3%) — II степени (им после операции проводилась гемотрансфузия). У одного больного (2,9%) отмечена IIIa степень осложнений, ему выполнены нефрэктомия с тромбэктомией и резекция печени (опухоль — более 10 см, длина тромба — 15 см, верхушка тромба локализовалась в правом предсердии — рис. 6). До операции у этого больного были асцит и гидроторакс, после операции потребовались плевральные пункции и дренирование перикарда по поводу гемоперикарда под местной анестезией. IIIb степень осложнений (ишемический некроз и перфорация нисходящей ободочной кишки) была установлена также у одного больного после левосторонней нефрэктомии с резекцией брыжейки ободочной кишки и удаления наддиафрагмального тромба НПВ (рис. 7). Данному пациенту были выполнены релапаротомия и колостомия. В последующем колостома была закрыта, после операции пациент живет уже 3,5 года.

Осложнений IV степени не было. В раннем послеоперационном периоде умер один пациент (2,9%)

(V степень), причиной смерти явилась тромбоэмболия легочной артерии.

При корреляционном анализе установлена высокая ($r=0,7$) зависимость развития послеоперационных осложнений от размеров тромба и от объема кровопотери ($r=0,6$) и низкая — от размеров опухоли ($r=0,44$). В то же время не выявлено зависимости развития осложнений от возраста больных ($r=0,1$), от статуса по шкале Карновского ($r=0,0$).

Все выписанные из стационара 33 больных прожили после операции более 6 мес. Средний показатель общей выживаемости оказался $22,1 \pm 2,8$ мес (медиана — 17 мес). Вероятность выживания до пятилетнего рубежа по Каплан–Мейеру оценена в 36%, до трехлетнего — в 38%.

Обсуждение. Лечение больных ПКР, осложненным опухолевым тромбозом НПВ, продолжает оставаться сложной проблемой. Внедрение новых неинвазивных методов топической диагностики опухолевого тромба [10–12], совершенствование хирургической и анестезиологической техники расширили возможности оказания помощи больным с различной протяженностью опухолевого тромба, что обусловило хорошие непосредственные результаты хирургического лечения [6, 14, 15]. Послеоперационная летальность составляет 0–13%, частота осложнений — 6,7–60% [3–8, 15–17]. По нашим данным летальность составила 2,9%, осложнения III–IV степени по Клавиен–Диндо — 5,8%.

Опыт клиники Мейо по хирургическому лечению опухолевых тромбов НПВ [5] показал зависимость количества послеоперационных осложнений от протяженности тромба в НПВ: при уровне тромба 0 (почечная вена) осложнения возникают в 8,6% случаев, при уровне I (устье почечной вены) — в 15,2%, при уровне II (подпеченочный отдел НПВ) — в 14,1%, при уровне III (ретропеченочный отдел НПВ) — в 17,9%, при уровне IV (внутрипредсердный) — в 30,0% случаев, $p < 0,001$. Нами также выявлена высокая корреляционная зависимость числа осложнений от размера тромба.

У значительного числа больных ПКР с опухолевым тромбом в НПВ встречаются метастазы в регионарных лимфатических узлах — 26% и отдаленные метастазы — 54% [18–21], в нашем случае они отмечены в 47 и 70,6% соответственно; этим объясняется низкий показатель 5-летней выживаемости — 36%. Наши данные подтвердили, что наличие и уровень метастазов негативно сказываются на отдаленных результатах нефрэктомии с тромбэктомией из НПВ.

Заключение. После нефрэктомии с тромбэктомией из НПВ имеется высокий риск развития периоперационных осложнений, частота и вид которых зависят в большей степени от размеров тромба и объема кровопотери.

Литература

1. Ljungberg B., Cowan N., Hanbury D.C., Hora M., Kuczyk M.A., Merseburger A.S., Mulders P.F.A., Patard J.-J. Guidelines on Renal Cell Carcinoma. In: EAU Guidelines. 2011; p. 1–44.
2. Матвеев В.Б. Опухоли почечной паренхимы. В кн.: Клиническая онкоурология. Под ред. Матвеева Б.П. М: Вердана; 2003; с. 24–174.

3. Hitcher P.A., Anderson E.E., Paulson D.F., Carson C.C., Robertson J.E. Surgical management and prognosis of renal cell carcinoma invading the vena cava. *J Urol* 1991; 145: 20–23.
4. Nesbitt J.C., Soltero E.R., Dinney C.P., Walsh G.L., Schrupp D.S., Swanson D.A., Pisters L.L., Willis K.D., Putnam J.B.Jr. Surgical management of renal cell carcinoma with inferior vena cava tumor thrombus. *Ann Thorac Surg* 1997; 63: 1592–1600.
5. Blute M.L., Leibovich B.C., Lohse C.M., Chevile J.C., Zincke H. The Mayo Clinic experience with surgical management, complications and outcome for patients with renal cell carcinoma and venous tumour thrombus. *BJU Int* 2004 Jul; 94: 33–41.
6. Boorjian S.A., Sengupta S., Blute M.L. Renal cell carcinoma: vena caval involvement. *BJU Int* 2007 May; 99: 1239–1244.
7. Skinner D.G., Pritchett T.R., Lieskovsky G. Vena caval involvement by renal cell carcinoma. Surgical resection provides meaningful long-term survival. *Ann Surg* 1989; 210: 387–392.
8. Шукин Д.В., Илюхин Ю.А. Хирургия опухолевых тромбов нижней полой вены при раке почки. Белгород; 2007; 196 с.
9. Sobin L.H., Gospodarowicz M.K., Wittekind C. TNM classification of malignant tumors. In: UICC International Union Against Cancer. 7th edn. Wiley-Blackwell; 2009; p. 255–257.
10. Oto A., Herts B.R., Remer E.M., Novick A.C. Inferior vena cava tumor thrombus in renal cell carcinoma: staging by MR imaging and impact on surgical treatment. *AJR Am J Roentgenol* 1998 Dec; 171: 1619–1624.
11. Goldfarb D.A., Novick A.C., Lorig R. Magnetic resonance imaging for assessment of vena caval tumor thrombi: a comparative study with vena cavography and CT scanning. *J Urol* 1990; 144: 1110.
12. Guzzo T.J., Pierorazio P.M., Schaeffer E.M., Fishman E.K., Allaf M.E. The accuracy of multidetector computerized tomography for evaluating tumor thrombus in patients with renal cell carcinoma. *The Journal of urology* 2009 Feb; 181: 486–490; discussion — 491.
13. Dindo D., Demartines N., Clavien P.A. Classification of surgical complications. A new proposal with evaluation in a cohort of 6336 patients and results of a survey. *Annals of Surgery* 2004; 240(2): 205–213.
14. Granberg C.F., Boorjian S.A., Schaff H.V., Orszulak T.A., Leibovich B.C., Lohse C.M. Surgical management, complications, and outcome of radical nephrectomy with inferior vena cava tumor thrombectomy facilitated by vascular bypass. *Urology* 2008 Jul; 72(1): 148–152.
15. Gallucci M., Borzomati D., Flammia G., Alcini A., Albino G., Caricato M., Esposito A. Liver harvesting surgical technique for the treatment of retro-hepatic caval thrombosis concomitant to renal cell carcinoma: perioperative and long-term results in 15 patients without mortality. *Eur Urol* 2004 Feb; 45(2): 194–202.
16. Sweeney P., Wood C.G., Pisters L.L., Slaton J.W., Vaporciyan A. Surgical management of renal cell carcinoma associated with complex inferior vena caval thrombi. *Urol Oncol* 2003 Sep–Oct; 21(5): 327–333.
17. Naitoh J., Kaplan A., Dorey F., Figlin R., Beldegrun A. Metastatic renal cell carcinoma with concurrent inferior vena caval invasion: long-term survival after combination therapy with radical nephrectomy, vena caval thrombectomy and postoperative immunotherapy. *J Urol* 1999 Jul; 162(1): 46–50.
18. Zisman A., Wieder J.A., Pantuck A.J., Chao D.H., Dorey F., Said J.W., Gitlitz B.J., deKernion J.B., Figlin R.A., Beldegrun A.S. Renal cell carcinoma with tumor thrombus extension: biology, role of nephrectomy and response to immunotherapy. *J Urol* 2003 Mar; 169(3): 909–916.
19. Haferkamp A., Bastian P.J., Jakobi H., Pritsch M., Pfizenmaier J., Albers P. Renal cell carcinoma with tumor thrombus extension into the vena cava: prospective long-term follow-up. *The Journal of Urology* 2007 May; 177(Issue 5): 1703–1708.
20. Staehler G., Brkovic D. The role of radical surgery for renal cell carcinoma with extension into the vena cava. *J Urol* 2000 Jun; 163(6): 1671–1675.
21. Tanaka M., Fujimoto K., Okajima E., Tanaka N., Yoshida K., Hiraio Y. Prognostic factors of renal cell carcinoma with extension into inferior vena cava. *International Journal of Urology: Official Journal of the Japanese Urological Association* 2008; 15(5): 394–398.

References

1. Ljungberg B., Cowan N., Hanbury D.C., Hora M., Kuczyk M.A., Merseburger A.S., Mulders P.F.A., Patard J.-J. Guidelines on Renal Cell Carcinoma. In: *EAU Guidelines*. 2011; p. 1–44.
2. Matveev V.B. Opukholi pochechnoy parenkhimy. V kn.: *Klinicheskaya onkourologiya* [Tumours of renal parenchyma. In: Clinical oncological urology]. Pod red. Matveeva B.P. [Matveev B.P. (editor)]. Moscow: Verdana; 2003; p. 24–174.
3. Hitcher P.A., Anderson E.E., Paulson D.F., Carson C.C., Robertson J.E. Surgical management and prognosis of renal cell carcinoma invading the vena cava. *J Urol* 1991; 145: 20–23.
4. Nesbitt J.C., Soltero E.R., Dinney C.P., Walsh G.L., Schrupp D.S., Swanson D.A., Pisters L.L., Willis K.D., Putnam J.B.Jr. Surgical management of renal cell carcinoma with inferior vena cava tumor thrombus. *Ann Thorac Surg* 1997; 63: 1592–1600.
5. Blute M.L., Leibovich B.C., Lohse C.M., Chevillie J.C., Zincke H. The Mayo Clinic experience with surgical management, complications and outcome for patients with renal cell carcinoma and venous tumour thrombus. *BJU Int* 2004 Jul; 94: 33–41.
6. Boorjian S.A., Sengupta S., Blute M.L. Renal cell carcinoma: vena caval involvement. *BJU Int* 2007 May; 99: 1239–1244.
7. Skinner D.G., Pritchett T.R., Lieskovsky G. Vena caval involvement by renal cell carcinoma. Surgical resection provides meaningful long-term survival. *Ann Surg* 1989; 210: 387–392.
8. Shchukin D.V., Ilyukhin Yu.A. *Khirurgiya opukholevykh trombov nizhney poloy veny pri rake pochki* [Surgery of tumour thrombi of inferior vena cava in renal cell carcinoma]. Belgorod; 2007; 196 p.
9. Sobin L.H., Gospodarowicz M.K., Wittekind C. TNM classification of malignant tumors. In: *UICC International Union Against Cancer*. 7th edn. Wiley-Blackwell; 2009; p. 255–257.
10. Oto A., Herts B.R., Remer E.M., Novick A.C. Inferior vena cava tumor thrombus in renal cell carcinoma: staging by MR imaging and impact on surgical treatment. *AJR Am J Roentgenol* 1998 Dec; 171: 1619–1624.
11. Goldfarb D.A., Novick A.C., Lorig R. Magnetic resonance imaging for assessment of vena caval tumor thrombi: a comparative study with vena cavography and CT scanning. *J Urol* 1990; 144: 1110.
12. Guzzo T.J., Pierorazio P.M., Schaeffer E.M., Fishman E.K., Al-laf M.E. The accuracy of multidetector computerized tomography for evaluating tumor thrombus in patients with renal cell carcinoma. *The Journal of Urology* 2009 Feb; 181: 486–490; discussion — 491.
13. Dindo D., Demartines N., Clavien P.A. classification of surgical complications. A new proposal with evaluation in a cohort of 6336 patients and results of a survey. *Annals of Surgery* 2004; 240(2): 205–213.
14. Granberg C.F., Boorjian S.A., Schaff H.V., Orszulak T.A., Leibovich B.C., Lohse C.M. Surgical management, complications, and outcome of radical nephrectomy with inferior vena cava tumor thrombectomy facilitated by vascular bypass. *Urology* 2008 Jul; 72(1): 148–152.
15. Gallucci M., Borzomati D., Flammia G., Alcini A., Albino G., Caricato M., Esposito A. Liver harvesting surgical technique for the treatment of retro-hepatic caval thrombosis concomitant to renal cell carcinoma: perioperative and long-term results in 15 patients without mortality. *Eur Urol* 2004 Feb; 45(2): 194–202.
16. Sweeney P., Wood C.G., Pisters L.L., Slaton J.W., Vaporciyan A. Surgical management of renal cell carcinoma associated with complex inferior vena caval thrombi. *Urol Oncol* 2003 Sep–Oct; 21(5): 327–333.
17. Naitoh J., Kaplan A., Dorey F., Figlin R., Belldegrin A. Metastatic renal cell carcinoma with concurrent inferior vena caval invasion: long-term survival after combination therapy with radical nephrectomy, vena caval thrombectomy and postoperative immunotherapy. *J Urol* 1999 Jul; 162(1): 46–50.
18. Zisman A., Wieder J.A., Pantuck A.J., Chao D.H., Dorey F., Said J.W., Gitlitz B.J., deKernion J.B., Figlin R.A., Belldegrin A.S. Renal cell carcinoma with tumor thrombus extension: biology, role of nephrectomy and response to immunotherapy. *J Urol* 2003 Mar; 169 (3): 909–916.
19. Haferkamp A., Bastian P.J., Jakobi H., Pritsch M., Pfitzenmaier J., Albers P. Renal cell carcinoma with tumor thrombus extension into the vena cava: prospective long-term follow-up. *The Journal of Urology* 2007 May; 177(Issue 5): 1703–1708.
20. Staehler G., Brkovic D. The role of radical surgery for renal cell carcinoma with extension into the vena cava. *J Urol* 2000 Jun; 163(6): 1671–1675.
21. Tanaka M., Fujimoto K., Okajima E., Tanaka N., Yoshida K., Hirao Y. Prognostic factors of renal cell carcinoma with extension into inferior vena cava. *International Journal of Urology: Official Journal of the Japanese Urological Association* 2008; 15(5): 394–398.