

# ИНДИВИДУАЛЬНОЕ ЭНДОПРОТЕЗИРОВАНИЕ КОСТЕЙ И СУСТАВОВ СТОПЫ ПРИ ЛЕЧЕНИИ ДЕГЕНЕРАТИВНО-ДИСТРОФИЧЕСКИХ ЗАБОЛЕВАНИЙ

УДК 617.586–007–07–08

оступила 11.03.2011 г.



**М.Ю. Ежов**, к.м.н., старший научный сотрудник отдела ортопедии взрослых

Нижегородский НИИ травматологии и ортопедии Минздравсоцразвития России, Н. Новгород, 603155, Верхне-Волжская набережная, 18

**Цель исследования** — повышение эффективности лечения деформирующего остеоартроза суставов стопы и голеностопного сустава путем разработки и применения новых высокотехнологичных методов лечения — индивидуального эндопротезирования костей и суставов.

**Материалы и методы.** Рассмотрено лечение 39 пациентов с указанной патологией. Двоим выполнено стандартное тотальное эндопротезирование голеностопного сустава, 16 — первого плюснефалангового сустава. У 5 больных с артрозом первого плюснефалангового сустава отмечен тотальный, субтотальный и полилокальный асептический некроз головки первой плюсневой кости, у 10 — аналогичная картина повреждения таранной кости. Для их лечения разработаны индивидуальные эндопротезы. При ранней лучевой диагностике посттравматического поражения talus использовали современные методы (КТ, МРТ).

**Результаты и обсуждение.** Разработаны новые способы хирургического лечения таких последствий травм таранной кости, как тотальный, субтотальный и полилокальный асептический некроз — индивидуальное тотальное эндопротезирование talus по оригинальным патентованным методикам и эндопротезирование первого плюснефалангового сустава эндопротезом с удлиненной ножкой в случаях выраженного асептического некроза головки кости, когда стандартное эндопротезирование не эффективно и не показано. Изготовлены опытные образцы эндопротезов и имплантационных инструментов, проведены технические испытания конструкций.

**Ключевые слова:** эндопротезирование, артроз, голеностопный сустав, плюснефаланговый сустав, таранная кость.

## English

## Individual replacement of bones and joints the foot in the treatment of degenerative dystrophic diseases

**M.Yu. Ezhov**, PhD, Senior Research Worker of the Adult Orthopedics Department

Nizhny Novgorod Research Institute of Traumatology and Orthopedics, Ministry of Health and Social Development of Russia, Verkhne-Volzhskaya naberezhnaya St., 18, Nizhny Novgorod, Russian Federation, 603155

**The aim of the investigation** is to increase the efficiency of treatment of osteoarthritis deformans of foot and ankle joints by developing and applying new hi-tech methods of treatment – individual replacement of the foot bones and joints.

**Materials and methods.** 39 patients with the specified pathology were surveyed. Standard total ankle replacement was performed in two of them (STAR, W. Link), 16 patients underwent the first MTP joint replacement with Total toe system. In five cases with the 1st MTPJ arthrosis there was observed total, subtotal and polylocal aseptic necrosis of the head of the first metatarsal bone. 10 patients had a similar picture of damage of the talus due to trauma. For these patients individual artificial implants of the talus and endoprostheses of the first MTPJ were developed. Modern techniques (CT, MRT) were used to early radiodiagnosis of posttraumatic talus damage.

**Results and Discussion.** There were developed new methods of surgical treatment of such consequences of trauma of the talus as total, subtotal and polylocal aseptic necrosis — individual total replacement of the talus by original patented technique and replacement of the first MTP joint in cases of severe aseptic necrosis of the 1<sup>st</sup> metatarsal bone's head with the implant with the long stem (when standard joint replacement is noneffective). Pre-production models of implants and tools were made, and technical tests of designs were carried out.

**Key words:** endoprosthesis replacement, arthrosis, ankle joint, metatarsophalangeal (MTP) joint, talus.

Для контактов: Ежов Михаил Юрьевич, тел. моб. +7 910-383-66-86; e-mail: ezha2000@mail.ru

В 25% случаев деформирующего остеоартроза суставов стопы и голеностопного сустава развивается крузартроз [1]. Особая проблема — лечение последствий повреждений таранной кости [2].

Несмотря на 40-летний опыт ортопедов Европы и США, методики эндопротезирования суставов стопы не нашли широкого применения в России [3–8]. Количество подобных операций в нашей стране не превышает нескольких десятков, в то время как за рубежом счет им идет на десятки тысяч.

**Цель исследования** — повышение эффективности диагностики и лечения заболеваний суставов стопы и голеностопного сустава путем разработки и применения современных высокотехнологичных методов — индивидуального эндопротезирования костей и суставов.

**Материалы и методы.** Под наблюдением за период с 2008 по 2011 г. находились 39 пациентов с деформирующим артрозом первого плюснефалангового и голеностопного суставов.

При обследовании стопы оценивали жалобы пациента, опороспособность стопы, состояние кожи, отклонение пяточной кости, варус/вальгус и супинацию/пронацию переднего отдела стопы, величину сводов, степень артроза суставов стопы, выраженность остеопороза, амплитуду движений в суставах стопы.

Для уточнения оценки общего состояния выполняли УЗИ сосудов стопы, электронейромиографию, радиотермометрию с нагрузочными пробами, биомеханическое исследование с плантографией и подометрией.

Все показатели состояния стопы распределили в соответствии с разработанной в НИИТО шкале с балльной оценкой по 10 параметрам. Для объективизации результатов использовали и международную шкалу AOFAS.

У всех больных отмечались выраженный болевой синдром, резко усиливающийся при ходьбе, контрактуры в суставах, деформация и девиация костей, нарушение соотношения размеров стопы.

По характеру повреждений больные были распределены по группам.

К первой группе отнесены 8 пациентов с посттравматическим крузартрозом. Пятеро больных имели травму в анамнезе — частичный разрыв связок голеностопного сустава приблизительно за 20 лет до обращения в институт, трое — перелом лодыжек. При обследовании отмечены клинические и рентгенологические признаки крузартроза III стадии. Двоим больным выполнено тотальное эндопротезирование эндопротезом «Вальдемар Линк СТАР» (Германия). При поступлении больные получили среднюю оценку в 28 баллов по шкале AOFAS. Предоперационная подготовка была стандартной для пациентов, которым показано эндопротезирование крупных суставов.

Во вторую группу вошли 10 пациентов с повреждениями таранной кости и крузартрозом I–II стадии, которые обратились за консультацией по поводу болей в области голеностопного сустава. Все они имели различные травмы сустава давностью от 5 мес до 10 лет. На стандартных рентгенограммах отмечался деформирующий артроз I стадии. Однако выраженность болевого син-

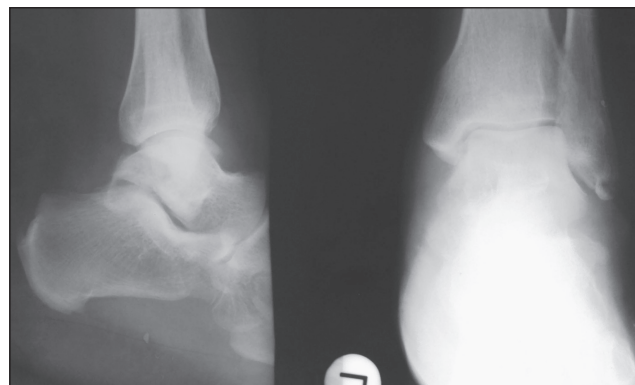дрома была значительной. Пациенты до обращения в институт длительное время лечились консервативно по месту жительства, но без эффекта.

Для верификации диагноза выполнены компьютерная и магнитно-резонансная томограммы. Приведем клинические примеры.

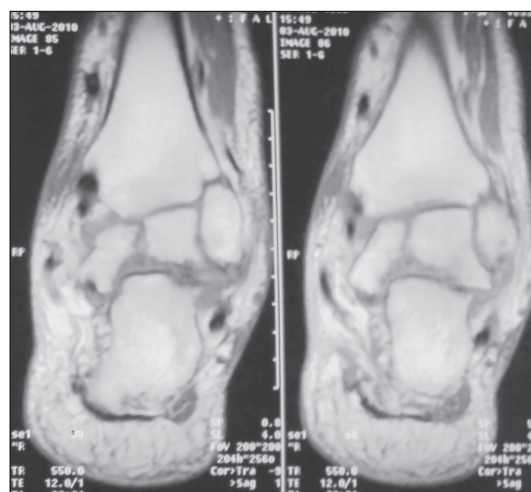
*Пациент С. за 5 мес до обращения в институт получил перелом лодыжек, наступила консолидация. При поступлении предъявлял жалобы на постоянные боли умеренного характера в области сустава. По месту жительства получал рекомендации консервативного лечения, костной патологии не выявлялось (рис. 1).*

*При анализе магнитно-резонансной томограммы (рис. 2) обнаружен вертикальный перелом тела таранной кости на всем протяжении, не диагностированный ранее.*

*В плане лечения пациенту была показана астрагалэктомия, поскольку с учетом срока перелома и выраженности травмы остеосинтез перспективы не имел. Однако с целью попытки сохранения функции сустава и длины конечности было решено выполнить индивидуальное эндопротезирование таранной кости.*



**Рис. 1.** Рентгенограмма голеностопного сустава больного С. через 5 мес после перелома лодыжек. Состояние таранной кости — удовлетворительное



**Рис. 2.** МРТ левого голеностопного сустава больного С. через 5 мес после перелома лодыжек. Отчетливо прослеживается линия перелома таранной кости, не определяемая по стандартной рентгенограмме

Пациент К. около 10 лет назад получил травму голеностопного сустава. В настоящий момент беспокоят постоянные боли в области сустава. При обследовании по месту жительства костной патологии не установлено (рис. 3).

Пациенту выполнены КТ и МРТ (рис. 4, 5). При анализе томограмм выявлены множественные участки асептического некроза таранной кости в дорсальном, каудальном и боковых отделах кости, кисты субхондрального слоя большеберцовой кости.

Обсуждалась возможность аллопластики патологических очагов, однако множественность участков и субхондральная локализация кист большеберцовой кости обуславливают высокий травматизм вмешательства и плохой прогноз. Пациенту также было решено выполнить индивидуальное эндопротезирование таранной кости и голеностопного сустава.

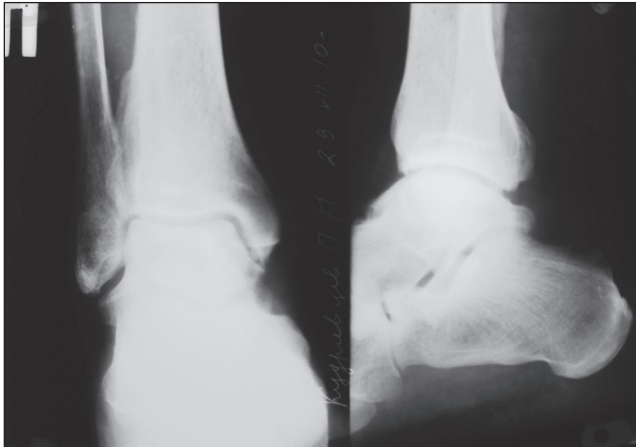

Рис. 3. Стандартная рентгенограмма правого голеностопного сустава больного К. Состояние таранной кости и сустава — удовлетворительное

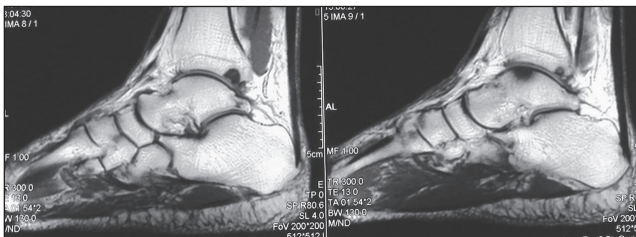


Рис. 4. МРТ правого голеностопного сустава больного К. Отчетливо видны кисты в субхондральной зоне суставного конца большеберцовой кости и участки асептического некроза таранной кости

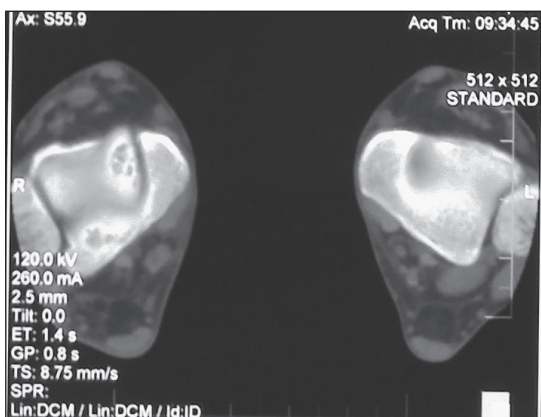


Рис. 5. КТ таранной кости больного К. Четко определяются патологические участки в таранной кости

Для выполнения такой операции в Нижегородском НИИТО разработан индивидуальный эндопротез таранной кости для случаев тотального, субтотального, полиочагового асептического некроза кости [9].

К третьей группе отнесены 16 больных с диспластическим и посттравматическим деформирующим артрозом первого плюснефалангового сустава (рис. 6). У всех также диагностированы hallux valgus и комбинированное плоскостопие I–II стадии. Первый межплюсневый угол не превышал 9°. Травма стопы в анамнезе отмечена у 4 больных. В 11 случаях остеоартроз отнесен к диспластической форме в связи с неправильным развитием первого луча.

При рентгенологическом исследовании выявлены значительное неравномерное сужение суставной щели (более выраженное в латеральном отделе), кистовидная перестройка субхондрального слоя костной ткани дистального отдела первой плюсневой кости, краевые костно-хрящевые разрастания в области латерального отдела проксимальной суставной поверхности основной фаланги первого пальца, медиальная ориентация дистальной суставной поверхности первой клиновидной кости и латерализация суставной поверхности головки первой плюсневой кости. Амплитуда движений в первом плюснефаланговом суставе была значительно снижена.

При рентгенологическом исследовании выявлены значительное неравномерное сужение суставной щели (более выраженное в латеральном отделе), кистовидная перестройка субхондрального слоя костной ткани дистального отдела первой плюсневой кости, краевые костно-хрящевые разрастания в области латерального отдела проксимальной суставной поверхности основной фаланги первого пальца, медиальная ориентация дистальной суставной поверхности первой клиновидной кости и латерализация суставной поверхности головки первой плюсневой кости. Амплитуда движений в первом плюснефаланговом суставе была значительно снижена.

Всем пациентам данной группы выполнено тотальное эндопротезирование первого плюснефалангового сустава (рис. 7).

К четвертой группе отнесены 5 пациентов с диспластическим остеоартрозом первого плюснефалангового сустава и ятрогенным асептическим некрозом головки первой плюсневой кости. Ранее все пациенты в сроки до 10 лет были оперированы в районных и городских больницах по поводу hallux valgus по методу Шеде. Особенностью операций являлась избыточная медиальная резекция головки первой плюсневой кости: суставная

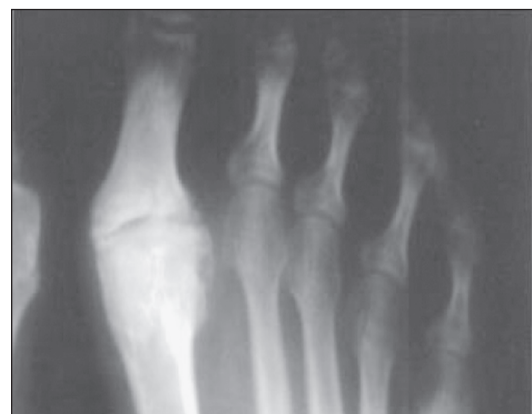
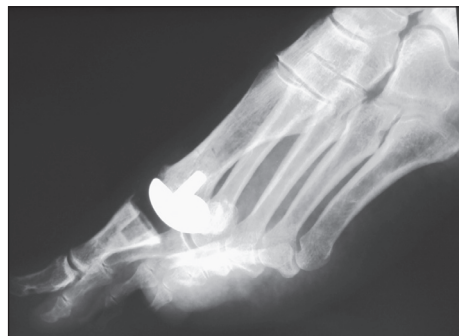
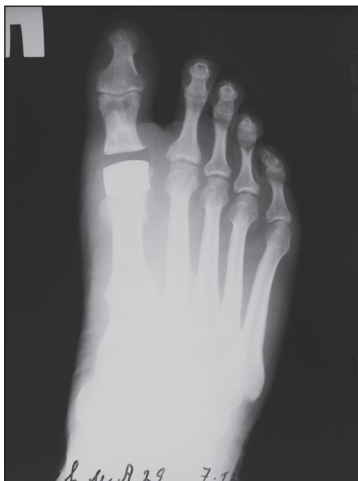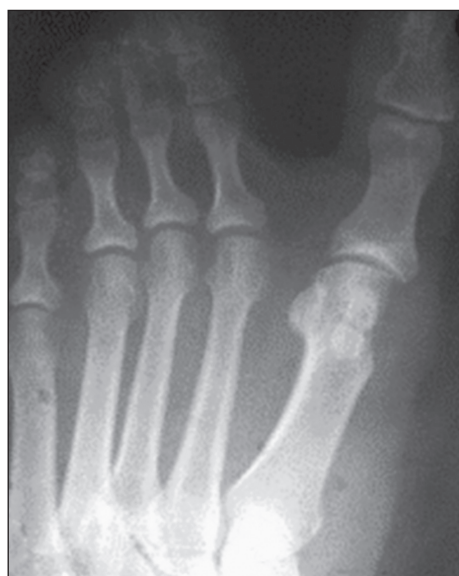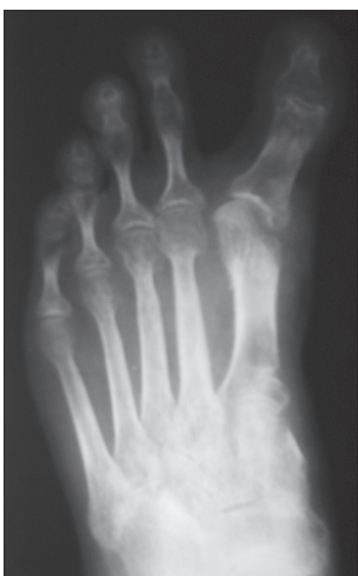Рис. 6. Посттравматический остеоартроз первого плюснефалангового сустава 3 стадии



**Рис. 7.** Рентгенограммы стопы пациента Ю., 29 лет, через 2 мес после тотального эндопротезирования первого плюснефалангового сустава эндопротезом «Биомет» комбинированной фиксации



**Рис. 8.** Рентгенограммы пациенток с чрезмерной резекцией головки плюсневой кости, которая не позволяет осуществлять стандартное эндопротезирование

ное предоперационное планирование, наличие полного комплекта оригинального инструментария и выбор размера эндопротеза строго по рентгенологическому шаблону. Учитывая, что таранный компонент эндопротеза имеет не только горизонтальную суставную поверхность, но и боковые, при подготовке костного ложа для него важно иметь оригинальные полотна для пилы, что значительно облегчает и ускоряет процесс обработки костной ткани.

В послеоперационном периоде в течение 1–1,5 мес пациентам рекомендуется ходьба в ортезе для голеностопного сустава с тростью и систематическое лечебно-физкультурное и физиотерапевтическое лечение.

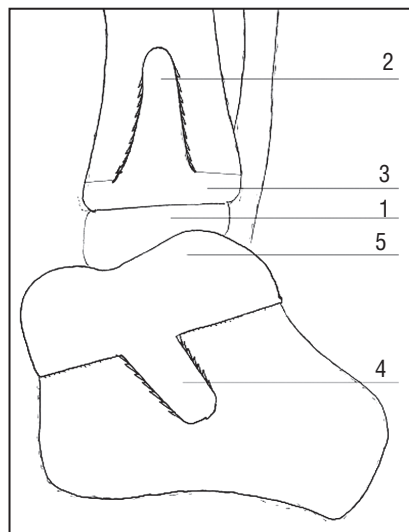
Применение КТ и МРТ для верификации диагноза при идиопатическом болевом синдроме в области сустава позволило обнаружить скрытую костную патологию, прекратить неэффективное длительное лечение, определить показания для радикального хирургического вмешательства.

Индивидуальный эндопротез таранной кости изготавливали по томограммам пациента. Эндопротез (рис. 9) содержит большеберцовый и таранный компоненты с полиэтиленовым вкладышем 1 между ними. Большеберцовый компонент выполнен в виде интрамедуллярной ножки 2 в форме конуса с мелкопористой поверхностью и горизонтальной площадкой 3 и является стандартным для

поверхность головки была уменьшена на 35% (рис. 8). Вследствие этого симптомы артроза первого плюснефалангового сустава прогрессировали, развилась дисконгруэнтность суставных поверхностей.

Было принято решение выполнить эндопротезирование сустава. Однако имплантировать стандартный эндопротез «Тотал Той Систем» (Biomet Inc., США) представлялось нерациональным вследствие значительно уменьшенного поперечного размера головки первой плюсневой кости и неудовлетворительного состояния костной ткани, что могло привести к нестабильности плюсневого компонента. В связи с этим разработан и установлен эндопротез (патент России №2344791) с конусовидной ножкой для повышения стабильности фиксации [10].

**Результаты и обсуждение.** Во время операции эндопротезирования голеностопного сустава следует обращать внимание на возможность повреждения лодыжек при обработке большеберцовой кости пилой. Важным при проведении операции является тщатель-



**Рис. 9.** Тотальный эндопротез голеностопного сустава и таранной кости (патент РВ №2407485), пояснения в тексте




Рис. 10. Опытные образцы тотального эндопротеза первого плюснефалангового сустава

эндопротезов голеностопного сустава. Таранный компонент, выполненный в виде копии таранной кости пациента, имеет ножку 4 в форме конуса с мелкопористой поверхностью и площадку 5. Площадка имеет особую микропористую поверхность для обеспечения остеоинтеграции.

С целью корректной ориентации компонентов эндопротеза принципиально важно соблюдать высокую точность направления начальной краевой остеотомии первой плюсневой кости.

Тотальный эндопротез голеностопного сустава и таранной кости позволяет заместить асептически некротизированную таранную кость, голеностопный и подтаранный суставы, купировать болевой синдром у пациентов, исключить развитие нестабильности эндопротеза в послеоперационном периоде, соблюсти анатомическое соответствие компонентов эндопротеза и костного ложа и достичь надежной остеоинтеграции.

Пациенты после эндопротезирования первого плюснефалангового сустава были осмотрены в сроки от 3 до 22 мес. При этом состояние сустава оценено в 82 балла по шкале AOFAS против 31 балла до операции. У одного пациента отмечен hallux rigidus. Болевой синдром пациентов не беспокоит.

Для пациентов четвертой группы изготовлены опытные образцы эндопротезов и имплантационных инструментов, проведены технические испытания конструкций (рис. 10). Новый эндопротез имеет пористую поверхность для оптимизации остеоинтеграции с величиной поверхностных пор в пределах от 40 до 200 мкм. Суставная поверхность эндопротеза имеет горизонтально-цилиндрическую форму с медиальным отклонением 7° для исключения рецидива hallux valgus. Двухконусная форма обеспечивает стабильность эндопротеза и соблюдение анатомического соответствия ножки эндопротеза и костномозгового канала.

В целом хорошие и отличные исходы у пациентов с дегенеративно-дистрофическими заболеваниями стопы были достигнуты в 91,6% наблюдений.

**Заключение.** Реконструктивно-восстановительные операции с эндопротезированием первого плюснефалангового сустава у пациентов с крайне тяжелой стадией деформирующего остеоартроза избавляют их от выраженного болевого синдрома.

КТ и МРТ являются высокоинформативным средством ранней дорентгенологической диагностики посттравматического асептического некроза таранной кости. Следует использовать эти методы при неясном генезе суставного болевого синдрома.

В случаях крайне тяжелой стадии деформирующего остеоартроза суставов стопы и при выраженном асептическом некрозе костей стопы стандартное эндопротезирование неэффективно. Операцией выбора в таких случаях может служить индивидуальное эндопротезирование с целью максимально полного замещения разрушенных участков костной ткани.

#### Литература

1. Ахметжан А.Д. Критерии диагностики и оценки эффективности комплексного консервативного лечения больных посттравматическим крузартрозом. Автореф. дис. ... канд. мед. наук. Новосибирск; 2009.
2. Кoryshkov Н.А. Травма стопы. Ярославль–Рыбинск; 2006; 208 с.
3. Ежов М.Ю. Стопа. Дегенеративно-дистрофические заболевания суставов стопы и голеностопного сустава. Н. Новгород; 2011; 320 с.
4. Пахомов И.А., Прохоренко В.М., Садовой М.А., Ефименко М.В. Первичный опыт лечения деформирующего остеоартроза голеностопного сустава путем тотального эндопротезирования. В кн.: Эндопротезирование в России. 2009; с. 125–133.
5. Харклес Л.Б., Фелдер-Джонсон К. Секреты голеностопного сустава и стопы. М; 2007.
6. Foot and ankle disorders. Thieme Verlagsgruppe; 2003.
7. Hintermann В. Total ankle arthroplasty. Wien; 2005.
8. Kofoed Н. Current status of ankle arthroplasty. Copenhagen; 1997.
9. Ежов М.Ю. Тотальный эндопротез голеностопного сустава и таранной кости. Патент России №2407485. 2010.
10. Ежов М.Ю. Эндопротез первого плюснефалангового сустава. Патент России №2344791. 2009.

#### References

1. Akhmetzhan A.D. *Kriterii diagnostiki i otsenki effektivnosti kompleksnogo konservativnogo lecheniya bol'nykh posttravmaticheskim kruzartrozom*. Avtoref. dis. ... kand. med. nauk [Diagnosis and assessment criteria of conservative treatment of patients with posttraumatic ankle joint arthritis. Abstract of Dissertation for the degree of Candidate of Medical Science]. Novosibirsk; 2009.
2. Koryshkov N.A. *Travma stopy* [Foot trauma]. Yaroslavl–Rybinsk; 2006; 208 с.
3. Ezhov M.Yu. *Stopa. Degenerativno-distroficheskie zabolevani-*

ya sustavov stopy i golenostopnogo sustava [Foot. Degenerative dystrophic diseases of foot joints and ankle joint]. Nizhny Novgorod; 2011; 320 p.

4. Pakhomov I.A., Prokhorenko V.M., Sadovoy M.A., Efimenko M.V. Pervichnyy opyt lecheniya deformiruyushchego osteoartroza golenostopnogo sustava putem total'nogo endoprotezirovaniya. V kn.: *Endoprotezirovanie v Rossii* [Primary treatment experience of osteoarthritis deformans of ankle joint by total endoprosthesis replacement. In: Endoprosthesis replacement in Russia] 2009; p. 125–133.

5. Kharkless L.B., Felder-Dzhonson K. *Sekrety golenostopnogo sustava i stopy* [Secrets of ankle joint and foot]. Moscow; 2007.

6. *Foot and ankle disorders*. Stuttgart: Thieme Verlagsgruppe; 2003.

7. Hintermann B. *Total ankle arthroplasty*. Wien; 2005.

8. Kofoed H. *Current status of ankle arthroplasty*. Copenhagen; 1997.

9. Ezhov M.Yu. Total'nyy endoprotez golenostopnogo sustava i tarannoy kosti [Total endoprosthesis of ankle joint and talus]. Patent RF №2407485. 2010.

10. Ezhov M.Yu. Endoprotez pervogo plusnefalangovogo sustava [Endoprosthesis of the first metatarsophalangeal joint]. Patent RF №23447991. 2009.