

# СЛУЧАЙ ЭФФЕКТИВНОЙ ДИАГНОСТИКИ И ЛЕЧЕНИЯ РАКА ТОЛСТОЙ КИШКИ С ПРОРАСТАНИЕМ В ПРЕДСТАТЕЛЬНУЮ ЖЕЛЕЗУ

УДК 616.345-006.6-033.616.65

Поступила 22.11.2011 г.



**П.С. Зубеев**, д.м.н., профессор, зав. кафедрой инновационной хирургии ФПКВ<sup>1</sup>; главный врач<sup>2</sup>;

**О.А. Коровин**, врач-уролог хирургического отделения<sup>2</sup>;

**В.А. Коновалов**, к.м.н., зав. отделением лучевой диагностики<sup>2</sup>;

**М.К. Рыжов**, к.м.н., зав. хирургическим отделением<sup>2</sup>;

**В.М. Терехов**, к.м.н., зам. гл. врача по лечебной работе филиала №1<sup>3</sup>

<sup>1</sup>Нижегородская государственная медицинская академия, Н. Новгород, 603005, пл. Минина и Пожарского, 10/1;

<sup>2</sup>Городская больница №33, Н. Новгород, 603076, проспект Ленина, 54;

<sup>3</sup>Нижегородский областной онкологический диспансер, Н. Новгород, 603126, ул. Родионова, 190, корп. 5

Представлен случай лечения распространенной опухоли органов малого таза, при которой объем поражения предстательной железы диагностирован с помощью нового метода ультразвуковой диагностики — соноэластографии, что позволило выполнить радикальную операцию — цистпростатэктомию с резекцией сигмовидной и прямой кишки с формированием резервуара по Майнц–Пауч III.

**Ключевые слова:** соноэластография, рак толстого кишечника, деривация мочи, конduit из толстого кишечника.

## English

## A case of effective diagnosis and treatment of colon cancer with extension to prostate

**P.S. Zubeev**, D.Med.Sc., Professor, Head of Innovative Surgery, the Faculty of Doctors' Advanced Training<sup>1</sup>; Chief Physician<sup>2</sup>;

**O.A. Korovin**, Urologist, the Surgical Department<sup>2</sup>;

**V.A. Konovalov**, PhD, Head of Radiodiagnosis Department<sup>2</sup>;

**M.K. Ryzhov**, PhD, Head of the Surgical Department<sup>2</sup>;

**V.M. Terekhov**, PhD, Clinical Work Deputy Chief Physician, Branch No.1<sup>3</sup>

<sup>1</sup>Nizhny Novgorod State Medical Academy, Minin and Pozharsky Square, 10/1, Nizhny Novgorod, Russian Federation, 603005;

<sup>2</sup>City Hospital No.33, Lenin Avenue, 54, Nizhny Novgorod, Russian Federation, 603076;

<sup>3</sup>Nizhny Novgorod Regional Oncological Dispensary, Rodionova St., 190, Block 5, Nizhny Novgorod, Russian Federation, 603126

There is presented a case of treatment of disseminated tumour of pelvic organs. The degree of prostatic involvement was diagnosed by a new technique of diagnostic ultrasound — sonoelastography that enabled to perform radical cystoprostatectomy with sigmoid and rectum resection, with a Mainz–Pouch III reservoir formation.

**Key words:** sonoelastography, colon cancer, urine derivation, conduit from large intestine.

Онкологические заболевания органов малого таза у мужчин (предстательная железа, мочевого пузырь, нисходящие отделы толстого кишечника) в настоящий момент выходят на лидирующие позиции, что диктует необходимость развития методов ранней диагностики патологии малого таза. В связи с этим внимание специалистов обращено к возможностям нового метода ультразвуковой диагностики — соноэластографии (СЭГ). Представлен случай лечения распространенной опухоли органов малого таза, при которой объем поражения предстательной железы диагностирован с помощью нового метода

ультразвуковой диагностики — соноэластографии, что позволило выполнить радикальную операцию цистпростатэктомию с резекцией сигмовидной и прямой кишки с формированием резервуара по Майнц–Пауч III.

Приводим наблюдение.

*Пациент С. 56 лет направлен в Городскую больницу №33 в плановом порядке 17.01.2011 г. из Балахнинской ЦРБ с диагнозом: «опухоль мочевого пузыря. Гематурия».*

*Больной высказывал жалобы на учащенное мочеиспускание, рези при мочеиспускании, однократный слу-*

Для контактов: Коровин Олег Александрович, тел. моб. +7 920-04-172-44; e-mail: dok.kor1177@mail.ru

чай примеси крови в моче, слизистые выделения из прямой кишки. Данная симптоматика возникла около одного года назад, за медицинской помощью не обращался. При поступлении имел результаты УЗИ почек от 13.12.2010 г.: мочекаменная болезнь, конкремент нижней чашечки левой почки (7 мм), кисты синусов обеих почек.

УЗИ мочевого пузыря, простаты от 14.12.2010 г.: мочевого пузыря — наполнение достаточное, 250 мл; форма — обычная, стенка уплотнена до 9 мм; контуры — ровные, четкие; содержимое — анэхогенное, однородное; устья мочеточников — без особенностей; выброс мочи регистрируется с обеих сторон. Предстательная железа — размер — 2,9x4,8x5,6 см; объем — 38 см<sup>3</sup>; форма — округлая; контуры — четкие, ровные, внутренняя эхоструктура — неоднородная, не пролабирует в просвет мочевого пузыря; капсула дифференцируется на всем протяжении. В проекции треугольника Лъето — множественные полипообразные выросты до 7 мм. Заключение: нельзя исключить опухоль мочевого пузыря. Доброкачественная гиперплазия предстательной железы 1–2 стадии.

Пальцевое исследование при поступлении: предстательная железа незначительно увеличена, плотная, безболезненная, гладкая, междолевая борозда сглажена, слизистая оболочка прямой кишки подвижна. Уровень простатспецифического антигена (PSA) составил 1,7 нг/мл.

Цистоскопия от 18.01: емкость мочевого пузыря — 200 мл; устья мочеточников — щелевидной формы; в области треугольника Лъето — полипообразные образования, множественные, до 5–7 мм. Имеется деформация задней стенки с переходом на дно мочевого пузыря; стенка — неровная, утолщена; имеется подозрение на опухоль мочевого пузыря по задней стенке на широком основании, 5–6 см, мелковорсинчатая, предположительно она инвагирует стенку пузыря со стороны малого таза.

Трансректальное ультразвуковое исследование (ТРУЗИ) с ультразвуковой ангиографией и соноэластографией (СЭГ) от 18.01.11: мочевого пузыря объемом до 100 мл, деформирован, стенки — неровные, внутренний контур — зазубренный. Предположительно из левой стенки в нижнем сегменте отмечается рост ткани сниженной эхогенности, неоднородной структуры. Новообразование размером 9,5x7,0 см, с нечетким контуром, имеет тесную связь со стенкой мочевого пузыря и предстательной железой. Предстательная железа — обычной формы, не увеличена, размером 4,3x4,5x3,0 см, объем — 29 см<sup>3</sup>, капсула железы в области шейки мочевого пузыря не прослеживается. Центральная часть не расширена, с кальцинатами. Периферическая часть утолщена до 1 см, обычной структуры и эхогенности, без очаговых изменений. Семенные пузырьки деформированы. При ультразвуковой ангиографии отмечается обеднение сосудистого рисунка в обеих долях. При эластографии ткань железы — мозаичная с участками сниженной эластичности, капсула не отчетлива (рис. 1). Заключение: ультразвуковые признаки объемного образования малого таза, предположительно мочевого пузыря. Имеются данные инвазивного роста в предстательную железу.

Экскреторная урография от 19.01: теней конкрементов не выявлено, функция почек удовлетворительная,

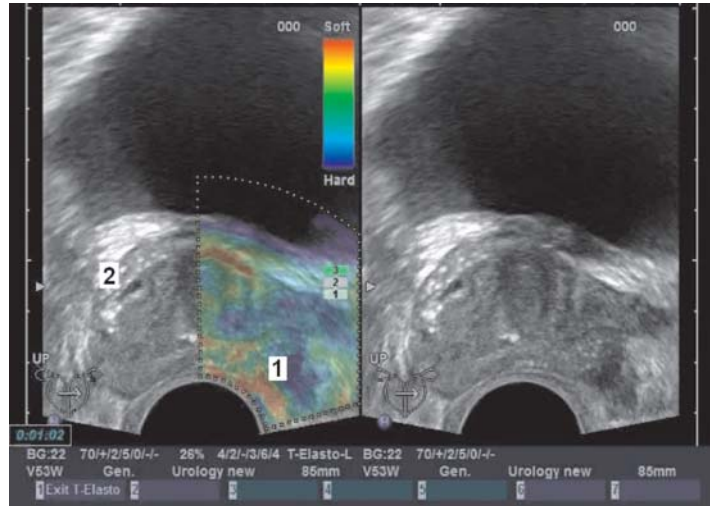


Рис. 1. ТРУЗИ + СЭГ предстательной железы: 1 — опухоль с инвазивным ростом в капсулу предстательной железы; 2 — капсула предстательной железы

мочеточники проходимы на всем протяжении до мочевого пузыря.

Колоноскопия от 19.01: на расстоянии 11 см от ануса — образование багрового цвета, плотно-эластической консистенции, просвет кишки сужен до 3–4 мм. Взята биопсия. Заключение: циркулярная опухоль ректосигмоидного отдела. С учетом данных СЭГ и цистоскопии от 20.01 принято решение о выполнении пациенту трансуретральной резекции и биопсии в физиологическом растворе (TURis) образования мочевого пузыря под спинномозговой анестезией. На операции обнаружено: резкая деформация мочевого пузыря в области дна с переходом на заднюю стенку, слизистая оболочка утолщена, резко гиперемирована за счет инфильтративного роста опухоли со стороны малого таза.

МРТ органов малого таза от 21.01: предстательная железа не увеличена — 4,2x2,8x3,6 см, контуры — ровные, четкие, структура ее диффузно не однородная за счет участ-

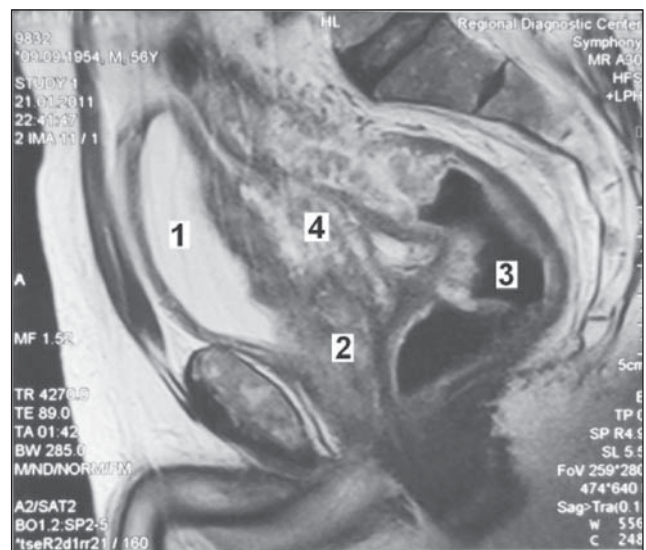


Рис. 2. МРТ-органов малого таза: 1 — мочевого пузыря; 2 — простата; 3 — сигмовидная кишка; 4 — ткань опухоли




Рис. 3. Принципиальная схема реконструкции

ков фиброза (очаговые зоны гипоинтенсивного по T2 и T1 сигнала). Капсула визуализируется отчетливо, не утолщена (рис. 2). Заключение: МРТ-картина рака прямой и сигмовидной кишки с достоверным распространением опухоли на стенку мочевого пузыря. МРТ-признаки лимфоаденопатии регионарных лимфоузлов вторичного характера. МРТ-признаки фиброзных изменений предстательной железы.

Пациент обследован на предмет вторичных очагов. При УЗИ брюшной полости выявлены эхопризнаки застоя желчи в пузыре, нельзя исключить микролиты желчного пузыря. Мочекаменная болезнь, микролит нижней чашечки левой почки — до 3 мм. При рентгенографии костей таза, позвоночника, грудной клетки, костей черепа — метастазирования не выявлено.

Лабораторные данные от 23.01: общий анализ крови: Hb — 144 г/л; ле. —  $9,8 \cdot 10^9$ /л; RBC — 4,32 кл./л; СОЭ — 26 мм/ч; общий анализ мочи: цвет — соломенно-желтая, прозрачность — неполная; реакция — кислая; белок — следы; уд. вес — 1018; ле. — 35–58 в п./зр.; эр. — 10–15 в п./зр.; биохимический анализ крови: мочевины — 5,0 ммоль/л; креатинин — 98 ммоль/л; сахар крови — 5,4 ммоль/л; белок — 62 г/л; билирубин общий — 21 моль/л; фибриноген — 3 г/л.

В предоперационном периоде проведено лечение: антибиотикотерапия, гемостатическая и инфузионная терапия.

Гистологическое заключение от 24.01 из толстого кишечника: тубулярная аденома толстой кишки с явлениями дисплазии III стадии и очагами, подозрительными на малигнизацию. Гистология от 24.01 из мочевого пузыря: крупные куски аденокарциномы железистого строения, с гиперсекрецией слизи. Опухоль с обширными некрозами, воспалением. Морфологически больше признаков аденокарциномы кишечного типа.

25.01 проведен консилиум, на котором принято решение о выполнении оперативного вмешательства — эвисцерации органов малого таза с формированием кишечного резервуара из толстой кишки.

26.01 выполнена операция: лапаротомия, эвисцерация органов малого таза с подвздошно-тазовой лимфодиссекцией, с формированием кишечного резервуара из толстой кишки по Майнц–Пауч III, десцендостомия (рис. 3). Из протокола операции: отмечается врастание опухоли в обе доли простаты и семенные пузырьки, заднюю стенку мочевого пузыря, в два участка сигмовидной кишки. Нижний край опухоли начинается на расстоянии 6 см от ануса, в связи с чем выполнена обструктивная резекция прямой кишки.

Гистология от 7.02: 1) в 8 левых подвздошных лимфоузлах метастазов нет, явления липоматоза; 2) в 7 правых подвздошных лимфоузлах метастазов нет, явления липоматоза, гистиоцитоза; 3) умеренно дифференцированная аденокарцинома ректосигмоидного отдела толстой кишки с гиперсекрецией слизи, инфильтративный рост через все слои стенки с прорастанием в заднюю стенку мочевого пузыря до уровня слизистой оболочки, в обе доли предстательной железы, семенные пузырьки; 4) по границам резекции кишки роста опухоли нет.

28.01 больной переведен из ОРИТ в хирургическое отделение, 2.02 начал отмечать вздутие живота, икоту, по назогастральному зонду выходило до 2,5 л застойного содержимого. На обзорной рентгенограмме брюшной полости — признаки кишечной непроходимости. Заподозрен вялотекущий перитонит, отмечено нагноение послеоперационной раны с частичной эвентрацией.

2.02 проведена релапаротомия, выполнены назоинтестинальная интубация, санация брюшной полости, ушивание эвентрации. При посеве раневого содержимого выделен *E. Coli* —  $10^5$  КОЕ/мл. В последующем послеоперационный период протекал без особенностей. Мочеточниковые интубаторы удалены на 12-е сутки.

Лабораторные показатели от 18.02: Hb — 115 г/л; ле. —  $8,3 \cdot 10^9$ /л; мочевины — 8,4 ммоль/л; креатинин — 74 ммоль/л; общий белок — 66 г/л. УЗИ от 18.02: эхопризнаки застоя желчи в желчном пузыре, расширение чашечно-лоханочной системы правой почки — 18 мм.

20.02 пациент выписан из стационара под наблюдение онколога, уролога.

Заключительный диагноз: «рак верхне- и среднеампулярного отделов прямой кишки  $rT_4N_0M_0G_2$  III стадии с врастанием в мочевой пузырь, семенные пузырьки, простату, два участка сигмовидной кишки». Осложнение: вялотекущий перитонит, нагноение послеоперационной раны с частичной эвентрацией, динамическая кишечная непроходимость. Сопутствующая патология — артериальная гипертензия II стадии.

Данный клинический случай показывает необходимость использования соноэластографии при заболеваниях органов малого таза. Следует отметить высокую чувствительность метода при поражении предстательной железы, что в данном примере имело значение для выбора объема оперативного пособия. Данные соноэластографии были сопоставлены с результатами МРТ и последующим гистологическим анализом после оперативного вмешательства. Установлено, что соноэластография превосходит по информативности МРТ.