

# КОНФОКАЛЬНАЯ МИКРОСКОПИЯ И ОПТИЧЕСКАЯ КОГЕРЕНТНАЯ ТОМОГРАФИЯ В ОЦЕНКЕ АНАТОМО-ФУНКЦИОНАЛЬНОГО СОСТОЯНИЯ РОГОВИЧНОЙ РАНЫ (IN VIVO) ПОСЛЕ ФАКОЭМУЛЬСИФИКАЦИИ КАТАРАКТЫ

УДК 617.713–004.1–001–073–086

Поступила 22.04.2011 г.



И.Г. Сметанкин, д.м.н., зав. кафедрой глазных болезней;  
Д.И. Агаркова, ассистент кафедры глазных болезней

Нижегородская государственная медицинская академия, Н. Новгород, 603005, пл. Минина и Пожарского, 10/1

**Цель исследования** — оценить возможности оптической когерентной томографии и конфокальной микроскопии в изучении гистоморфологии зоны роговичной раны после ультразвуковой факоэмульсификации катаракты.

**Материалы и методы.** Проведено исследование роговицы 20 пациентов (20 глаз) после ультразвуковой факоэмульсификации катаракты методами контактной поляризационной оптической когерентной томографии и конфокальной микроскопии.

**Заключение.** Термическое повреждение ткани роговицы, возникающее в результате воздействия ультразвука и проявляющееся в виде сморщивания коллагеновых волокон стромы роговицы, наиболее точно выявляется при использовании поляризационного метода ОКТ.

**Ключевые слова:** катаракта, факоэмульсификация, роговица, оптическая когерентная томография, конфокальная микроскопия.

## English

## Confocal microscopy and optical coherent tomography for evaluation of the anatomical and functional state of corneal wound (in vivo) after cataract phacoemulsification

I.G. Smetankin, D.Med.Sc., Head of the Department of Eye Diseases;  
D.I. Agarkova, Tutor, the Department of Eye Diseases

Nizhny Novgorod State Medical Academy, Minin and Pozharsky Square, 10/1, Nizhny Novgorod, Russian Federation, 603005

**The aim of the investigation** is to assess the potential of optical coherence tomography and confocal microscopy in the study of histomorphology of corneal wound after cataract ultrasound phacoemulsification.

**Materials and methods.** There were studied cornea in 20 patients (20 eyes) after ultrasound cataract phacoemulsification by means of contact polarization optical coherence tomography and confocal microscopy

**Conclusion.** Thermal injury of corneal tissue resulting from ultrasound exposure and manifesting itself as the shrinkage of collagen fibers of corneal stroma is most exactly revealed by polarization optical coherence tomography.

**Key words:** cataract, phacoemulsification, cornea, optical coherent tomography, confocal microscopy.

Конфокальная микроскопия — метод прижизненного получения изображения, заключающийся в освещении объекта остросфокусированным пучком света, в сканировании положения фокуса внутри объекта и построении карты интенсивности светового потока, рассеянного из фокуса, в зависимости от его (фокуса) положения [1, 2]. Этот метод позволяет добиться высококонтрастного изображения тонкого среза ткани с пространственным разрешением 1–5 мкм. При исследовании методом конфокальной микроскопии путем перестройки оптической системы микроскопа получают горизонтально ориентированный фронтальный оптический срез роговицы на различных уровнях [3, 4].

К специальным методам прижизненного исследования роговой оболочки относится и оптическая когерентная томография (ОКТ), которая базируется на измерении оптической отражательной способности биологических тканей с визуализацией поперечного

Способы оценки состояния роговицы после факоэмульсификации катаракты

Для контактов: Сметанкин Игорь Глебович, тел. раб. 8(831)438-91-98; e-mail: ismetankin@yandex.ru

(горизонтального) среза ткани с высокой разрешающей способностью [3, 5]. ОКТ позволяет выявить патологические изменения, их распространенность и локализацию, провести оценку динамики патологического процесса и облегчить его дифференциальную диагностику. Помимо стандартного метода ОКТ разработана методика поляризационной томографии, основанная на способности некоторых биотканей менять состояние поляризации зондирующего излучения (путем двулучепреломления, дихроизма, оптического вращения и его деполяризации при рассеянии), что в значительной степени повышает специфичность, а следовательно, и точность исследования [6].

На сегодняшний день самым эффективным и распространенным методом лечения больных катарактой является операция ультразвуковой факоэмульсификации. Один из негативных аспектов биологического действия ультразвука — это выделение тепла в результате поглощения тканями акустической энергии, что может привести к чрезмерному нагреву тканей в ходе операции и вызвать ожог роговой оболочки, проявляющийся биомикроскопически отеком и помутнением роговицы, неполной герметизацией операционной раны [7, 8].

**Цель исследования** — оценить возможности оптической когерентной томографии и конфокальной микроскопии в изучении гистоморфологии зоны роговичной раны после ультразвуковой факоэмульсификации катаракты.

**Материалы и методы.** Операции ультразвуковой факоэмульсификации бимануальным и коаксиальным методами с имплантацией мягкой интраокулярной линзы выполнены 20 пациентам (20 глаз) в возрасте от 57 до 78 лет с возрастными и осложненными катарактами, плотностью ядра III–IV степени по Буратто. В работе использован факоэмульсификатор Legacy-Everest (Alcon, США).

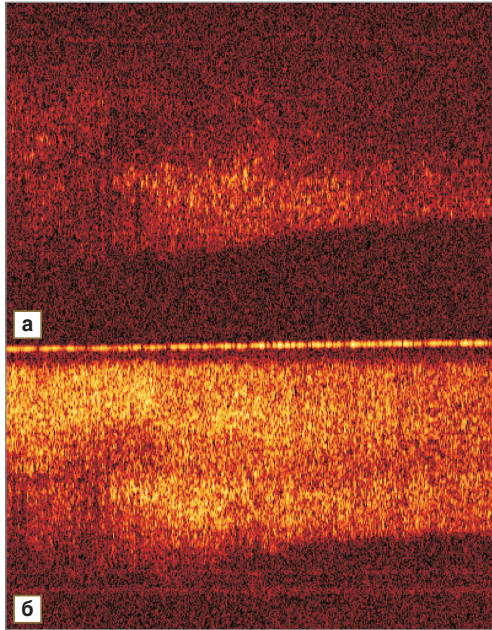
Через 20–24 ч после операции всем пациентам проводили контактную ОКТ операционной раны и окружающей ее ткани роговицы в прямой и обратной поляризации, 10 пациентам процедуру проводили и до операции. Для исследования использовали оптический когерентный томограф ОКТ-1300У, созданный в Институте прикладной физики РАН (Н. Новгород). Исследование проводили с помощью контактного минизонда диаметром 2,7 мм, снабженного волоконным световодом и торцевым кварцевым окошком. Зонд оборудован лучом наводки видимого диапазона (630 нм), что позволяет определить положение сканирующего пучка относительно поверхности ткани. Во время исследования пациент занимал сидячее положение. Под местной анестезией (инстилляцией 1–2 капель 1% раствора дикаина) минизонд фиксировали контактной поверхностью на роговичную часть лимба в зоне операционного разреза, контроль положения зонда относительно разреза проводили биомикроскопически.

На 3-и сутки после операции всем пациентам выполняли исследование роговицы с помощью сканирующего конфокального микроскопа Nidek (Япония). Процедуру проводили под местной анестезией контактным методом через иммерсионную среду.

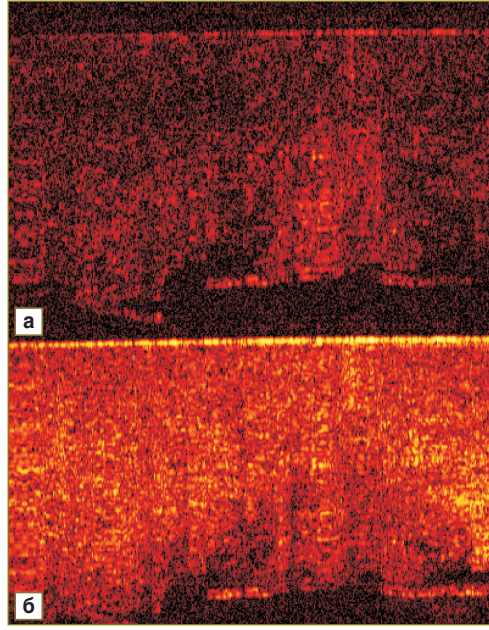
**Результаты и обсуждение.** При предоперационном ОКТ-сканировании роговицы пациентов были визуализированы три основных слоя (эпителий, строма, десцеметова мембрана и эндотелий) однородной плотности, с четкими, ровными границами, без включений. В среднем толщина роговицы была в пределах нормы и составляла 1200 мкм. После проведения ультразвуковой факоэмульсификации катаракты при ОКТ-исследовании зоны операционной раны выявлены следующие изменения: увеличение толщины роговицы (до 1300–1400 мкм в среднем), неоднородность слоев, неравномерность толщины стромального слоя. По-видимому, визуальное утолщение слоя ткани, снижение проникновения ОКТ-сигнала обусловлены отеком и набуханием роговицы в зоне операционной раны. В стромальном слое определены гипointенсивные включения двух видов: первый вид — это линейные, неравномерные, с размытыми границами включения, находящиеся в центральных отделах слоя, занимающие около 1/3–1/4 его ширины (рис. 1). Второй вид включений — полукруглой формы, находящиеся на внутренней поверхности роговицы, отделенные от передней камеры глаза границей более высокой интенсивности, которая в некоторых случаях была прерывистой (рис. 2). Наличие включений первого типа свидетельствует о термическом повреждении ткани, приводящем к сморщиванию коллагеновых волокон, которое визуалью может принимать форму «акульего плавника» [7]. Включения второго типа можно интерпретировать как локальные участки отслойки десцеметовой мембраны, а участки прерывистой границы — как дефекты десцеметовой оболочки и находящегося на ней эндотелия.

Такие высокоорганизованные биомолекулы, как коллаген, способны изменять поляризацию зондирующего излучения; патологические состояния, в свою очередь, меняют поляризационные свойства биоткани. В данном случае сморщивание коллагеновых волокон приводит к визуальному появлению затемнений с нечеткими контурами в стромальных отделах роговицы за счет изменения двулучепреломления светового излучения.

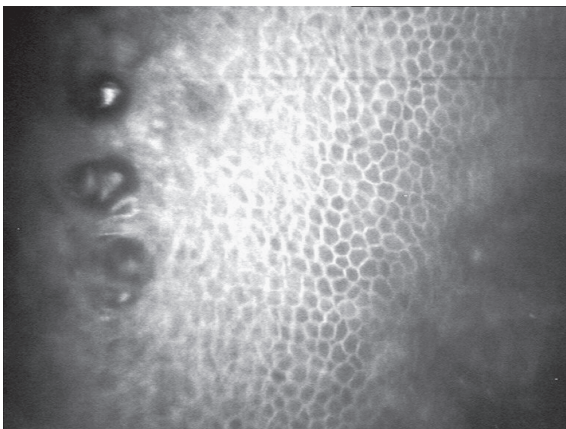
При проведении конфокальной микроскопии были визуализированы изменения всех слоев роговицы. Изменения эпителия роговицы проявлялись в виде слущивания пластов поверхностных эпителиоцитов, нарушения контакта эпителия с боуеновой мембраной (рис. 3), что является следствием механического воздействия при формировании разреза; буллезные изменения, сглаженность контура клеток были связаны с отеком. В стромальном слое определялись отек, складчатость, гиперрефлексирующие включения, являющиеся активированными кератоцитами (рис. 4), а также гиперрефлексирование и утолщение нервных элементов (рис. 5) как результат их активизации. Отмечалась складчатость десцеметовой мембраны, возникающая, по всей вероятности, вследствие термического и механического воздействия в ходе операции. Визуализировались изменения эндотелия роговицы в виде нарушения непрерывности цитоплазмы клеток, отмечался плеоморфизм клеток; потеря клеток заднего эпителия роговицы составила в среднем 6,4% — после коакси-



**Рис. 1.** ОКТ: сморщивание коллагеновых волокон стромы роговицы в прямой поляризации (а) и в обратной поляризации (б)



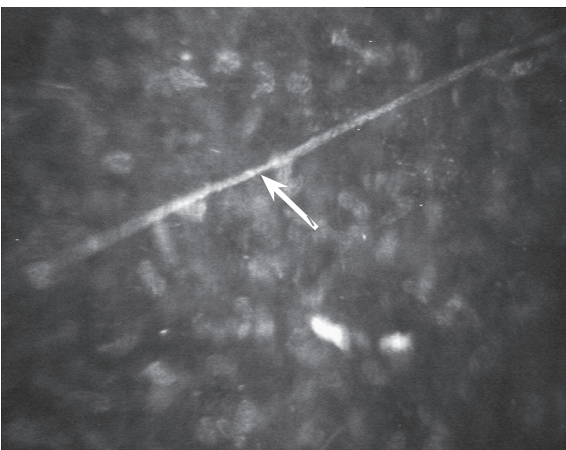
**Рис. 2.** Дефекты и отслойка десцеметовой оболочки по данным ОКТ: а — в прямой поляризации; б — в обратной поляризации



**Рис. 3.** Отек и буллезные изменения эпителиального слоя роговицы по данным конфокальной микроскопии.



**Рис. 4.** Активизированные кератоциты в стромальном слое роговицы (конфокальная микроскопия)



**Рис. 5.** Конфокальная микроскопия: активизированные нервные волокна в строме роговицы (указаны стрелкой)

альной и 6,5% — после бимануальной факоэмульсификации. Операционная рана имела ровные края с несколькими неравномерным диастазом.

Выявленные изменения зоны роговичной раны являются признаком понижения структурной и функциональной организации роговицы.

**Заключение.** Результаты исследований, проведенных оптическим когерентным томографом и конфокальным микроскопом, достаточно полно отражают гистоморфологические изменения ткани роговицы после ультразвуковой факоэмульсификации катаракты. Конфокальная микроскопия в большей мере отражает изменения клеточных и нервных элементов роговицы, что обусловлено плоскостным, послойным сканированием. Методом ОКТ точнее выявляются структурные изменения ткани (операционный разрез, строма, дефекты мембран), чему способствует выполнение фронтальных

«срезов» в ходе исследования. Термическое повреждение ткани роговицы в виде сморщивания коллагеновых волокон ее стромы наиболее полно выявляется при использовании поляризационного метода ОКТ.

**Литература**

1. Аветисов С.Э., Егорова Г.Б., Федоров А.А., Бобровских Н.В. Конфокальная микроскопия роговицы. Сообщение 1. Особенности нормальной морфологической картины. Вестник офтальмологии 2008; 3: 3–5.
2. Аветисов С.Э., Бородина Н.В., Кобзова М.В., Мусаева Г.М. Современный подход к оценке анатомо-функционального состояния роговицы. Вестник офтальмологии 2010; 4: 59–61.
3. Руководство по оптической когерентной томографии. Под ред. Гладковой Н.Д., Шаховой Н.М., Сергеева А.М. М: Физматлит, Медицинская книга; 2007; 296 с.
4. Майчук Д.Ю. Принцип работы и клиническое применение конфокального микроскопа Confoscan 3 при дифференциальной диагностике заболеваний роговицы. Рефракционная хирургия и офтальмология 2004; 1: 35–38.
5. Dupont-Monod S., Labbe A., Fayol N. et al. In vivo architectural analysis of clear corneal incisions using anterior segment optical coherence tomography. *J Cataract Refract Surg* 2009; 3(35): 444–450.
6. Гладкова Н.Д. с соавт. Возможности оптической когерентной томографии в оценке структуры биотканей. I. Поляризационные свойства биологических тканей. Нижегород мед журнал 2008; 4: 68–80.
7. Сметанкин И.Г. Первые результаты применения оптической когерентной томографии для оценки состояния операционной

раны после факоэмульсификации катаракты. Медицинская визуализация 2009; 3: 34–39.

8. Behrens A., Stark W., Pratzner K.A. et al. Dynamics of small-incision clear cornea wounds after phacoemulsification surgery using optical coherence tomography in the early postoperative period. *J Cataract Refract Surg* 2008; 1(24): 46–49.

**References**

1. Avetisov S.E., Egorova G.B., Fedorov A.A., Bobrovskikh N.V. *Vestn Oftal'mol — Ophthalmology Reporter* 2008; 3: 3–5.
2. Avetisov S.E., Borodina N.V., Kobzova M.V., Musaeva G.M. *Vestn Oftal'mol — Ophthalmology Reporter* 2010; 4: 59–61.
3. *Rukovodstvo po opticheskoy kogerentnoy tomografii* [Optic coherence tomography guide]. Pod red. Gladkovoy N.D., Shakhovoy N.M., Sergeeva A.M. [Gladkova N.D., Shakhova N.M., Sergeev A.M. (editors)]. Moscow: Fizmatlit, Meditsinskaya kniga; 2007; 296 p.
4. Maychuk D.Yu. *Refraktsionnaya khirurgiya i oftal'mologiya — Refractory Surgery and Ophthalmology* 2004; 1: 35–38.
5. Dupont-Monod S., Labbe A., Fayol N. et al. In vivo architectural analysis of clear corneal incisions using anterior segment optical coherence tomography. *J Cataract Refract Surg* 2009; 3(35): 444–450.
6. Gladkova N.D. et al. *Nizhegor Med Z — Nizhny Novgorod Medical Journal* 2008; 4: 68–80.
7. Smetankin I.G. *Meditsinskaya vizualizatsiya — Medical Imaging* 2009; 3: 34–39.
8. Behrens A., Stark W., Pratzner K. A. et al. Dynamics of small-incision clear cornea wounds after phacoemulsification surgery using optical coherence tomography in the early postoperative period. *J Cataract Refract Surg* 2008; 1(24): 46–49.