

ОЦЕНКА ВЛИЯНИЯ СТОМАТОЛОГИЧЕСКОГО ОРТОПЕДИЧЕСКОГО ЛЕЧЕНИЯ НА СОСТОЯНИЕ МОЗГОВОЙ ГЕМОДИНАМИКИ У БОЛЬНЫХ С ДИСЦИРКУЛЯТОРНОЙ ЭНЦЕФАЛОПАТИЕЙ

УДК 616.314-089.23:616.831:612.31
Поступила 12.09.2012 г.



Е.Н. Жулев, д.м.н., профессор, зав. кафедрой ортопедической стоматологии;
О.А. Успенская, к.м.н., доцент кафедры терапевтической стоматологии;
Е.А. Шевченко, д.м.н., профессор кафедры патологической физиологии;
А.А. Александров, ассистент кафедры ортопедической стоматологии

Нижегородская государственная медицинская академия, Н. Новгород, 603005, пл. Минина и Пожарского, 10/1

Цель исследования — изучить взаимосвязь между мозговым кровообращением и заболеваниями полости рта у больных дисциркуляторной энцефалопатией.

Материалы и методы. Проведено ортопедическое лечение 75 больных в трех группах: 1-я группа — 30 человек с начальной формой сосудистого поражения головного мозга (энцефалопатия I–II стадии); 2-я группа — 25 человек с выраженной формой сосудистого поражения головного мозга (энцефалопатия III стадии); 20 практически здоровых лиц составили группу контроля.

Результаты. Установлена взаимосвязь между сосудистыми заболеваниями нервной системы и заболеваниями полости рта: чем выше степень сосудистых расстройств, тем хуже состояние полости рта больных.

Ортопедическое лечение полной и частичной потери зубов способствует нормализации показателей мозгового кровообращения у больных как с начальными (I–II стадии), так и с выраженными (II–III стадии энцефалопатии) формами недостаточности кровоснабжения головного мозга.

Ключевые слова: цереброваскулярная патология; мозговая гемодинамика; ортопедическое лечение.

English

Assessment of Orthopedic Treatment Effect on Cerebral Hemodynamics in Patients with Discirculatory Encephalopathy

E.N. Zhulev, D.Med.Sc., Professor, Head of the Department of Orthopedic Dentistry;
O.A. Uspenskaya, PhD, Associate Professor, the Department of Therapeutic Dentistry;
E.A. Shevchenko, D.Med.Sc., Professor, the Department Pathologic Physiology;
A.A. Alexandrov, Tutor, the Department of Orthopedic Dentistry

Nizhny Novgorod State Medical Academy, Minin and Pozharsky Square, 10/1, Nizhny Novgorod, Russian Federation, 603005

The aim of the investigation was to study the interrelation between cerebral circulation and stomatopathy in patients with discirculatory encephalopathy.

Materials and Methods. We examined 75 orthopedic patients in three groups: group 1 — 30 patients with initial cerebral vascular lesions (I–II stage encephalopathy); group 2 — 25 patients with marked cerebral vascular lesions (III stage encephalopathy); and control group consisted of 20 virtually healthy people.

Results. We determined the interrelation between vascular diseases of nervous system and stomatopathy: the higher the degree of vascular disorders, the worse the oral health status of the patients.

Orthopedic treatment of complete and partial tooth loss contributes to the normalization of cerebral circulation indices in patients with both initial (I–II stages), and marked (II–III stage encephalopathy) anencephalemia.

Key words: cerebrovascular pathology; cerebral hemodynamics; orthopedic treatment.

Для контактов: Александров Алексей Алексеевич, тел. моб. +7 904-041-77-44; e-mail: docc-alex@yandex.ru

Значительную категорию людей, которым оказывается стоматологическое ортопедическое лечение, составляют пациенты с церебральной патологией, среди которых большинство — лица пожилого возраста. Установлена взаимосвязь между сосудистыми заболеваниями нервной системы и заболеваниями полости рта: чем выше степень сосудистых расстройств, тем хуже состояние полости рта больных [1–4]. Однако особенности ортопедического лечения этой категории больных практически не изучены [5, 6].

Цель исследования — оценка состояния мозговой гемодинамики при ортопедическом лечении больных дисциркуляторной энцефалопатией.

Материалы и методы. Ортопедическое лечение проведено 75 больным, из которых сформировали три группы. 1-ю группу составили 30 больных начальной формой сосудистого поражения головного мозга (энцефалопатия I–II стадии), 2-ю — 25 человек с выраженной формой сосудистого поражения головного мозга (энцефалопатия III стадии), 20 практически здоровых лиц вошли в группу контроля. Все больные получали лечение частичными съемными протезами.

Неврологический диагноз ставился на основании данных истории болезни, осмотра невролога, краниальной доплерографии сосудов головного мозга. Стоматологический диагноз ставился на основании осмотра полости рта и панорамной рентгенографии полости рта. Больше половины пациентов были старше 55 лет, причем во всех возрастных группах отмечено преобладание женщин.

У всех пациентов проведен сбор анамнеза заболевания, жалоб, выполнена оценка неврологического, соматического, стоматологического статуса и анализ данных транскраниальной доплерографии сосудов до и спустя месяц после ортопедического лечения.

Результаты и обсуждение. В 1-й группе больных дисциркуляторной энцефалопатией I и II стадии было 17 женщин и 12 мужчин, средний возраст их составил $46,30 \pm 6,03$ года (от 35 до 55 лет). Ведущими субъективными проявлениями заболевания были цефалгический, вестибулярно-атактический, астено-невротический синдромы. В большинстве случаев отмечалось сочетание 2–3 синдромов. В 100% наблюдений обнаруживались нейродинамические нарушения разной степени выраженности в виде снижения работоспособности, замедления темпа выполнения заданий, истощаемости, колебаний внимания, что оценивалось как легкие когнитивные расстройства. У подавляющего большинства пациентов определялся благоприятный тип течения дисциркуляторной энцефалопатии. У 10 пациентов имелось два и более сопутствующих заболевания. Никто из этой группы не являлся инвалидом по заболеванию.

У всех пациентов 1-й группы отмечена частичная потеря зубов, диагноз полной потери зубов поставлен в 5 случаях. 13 пациентов пользовались частичными съемными протезами, которые нуждались в замене на новые. Описание дефектов зубных рядов проводилось по классификации Е.Н. Жулева [7]. У 12 больных имелись включенные дефекты зубных рядов, односторонние и

двусторонние, у 8 — концевые дефекты, односторонние и двусторонние. У 9 больных отмечен пародонтит легкой степени тяжести, у 5 — средней степени, у 1 — тяжелой степени.

Во 2-й группе больных дисциркуляторной энцефалопатией III стадии было 17 женщин и 8 мужчин, средний возраст составил $48,1 \pm 5,2$ года (от 35 до 55 лет). Ведущими жалобами пациентов были головные боли, головокружения и неустойчивость, слабость в конечностях вследствие гемипареза, у всех 25 обнаружено снижение памяти и умственной работоспособности. При исследовании когнитивного статуса помимо нейродинамических нарушений, отмеченных у всех пациентов, у 3 больных обнаружилось расстройство таких высших корковых функций, как речь, гнозис, праксис. У 7 человек определялся неблагоприятный тип течения дисциркуляторной энцефалопатии (с преходящими нарушениями мозгового кровообращения и/или инсультами в анамнезе). Сопутствующая патология имела у подавляющего большинства пациентов (у 23 из 25), более чем в половине наблюдений (у 15, 64%) выявлено 2–3 сопутствующих заболевания.

Во 2-й группе частичная потеря зубов отмечалась также у всех без исключения больных. Диагноз полной потери зубов поставлен 14 больным, 5 человек пользовались частичными съемными протезами, которые нуждались в замене на новые. 11 человек никогда не пользовались съемными протезами, но имели давность показаний для пользования ими от 2 до 7 лет. Описание дефектов зубных рядов проводилось по классификации Е.Н. Жулева. У 8 больных имелись включенные дефекты зубных рядов, односторонние и двусторонние, у 16 — концевые дефекты, односторонние и двусторонние. У 12 больных отмечен пародонтит средней степени тяжести, у 5 — тяжелой степени.

Средний возраст лиц контрольной группы — 20–25 лет, 75% из них — женщины. В этой группе все считали себя практически здоровыми, жалоб не предъявляли. Состояние полости рта оценивали с помощью индекса КПУ, который составил в среднем 2–3, состояние гигиены — с помощью гигиенического индекса ОНI-S (Greene J., Vermillion J., 1969); оно оценивалось как хорошее. У лиц контрольной группы отсутствовала церебро-васкулярная патология.

Всем больным была проведена доплерография сосудов головного мозга. Для характеристики доплерографических показателей взяты два признака, наиболее качественно отражающие состояние гемодинамики: индекс сопротивления RI и индекс пульсации PI.

Индекс сопротивления RI (индекс Пурсело) не зависит от угла локации артерии, увеличение его свидетельствует о возрастании периферического сопротивления кровотоку (стеноз, ангиоспазм, тромбоз), а уменьшение — о снижении сопротивления (артерио-венозная мальформация).

Индекс пульсации PI наиболее чувствителен в отношении изменения уровня периферического сопротивления, отражает состояние тонуса резистивных сосудов капиллярной сосудистой сети, вязкости крови и внутричерепного давления.

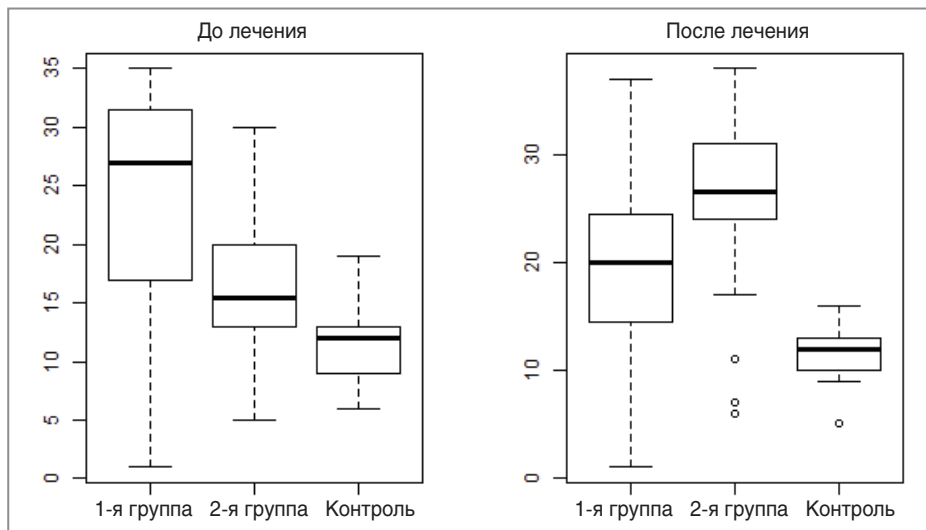


Рис. 1. Распределение признака PI

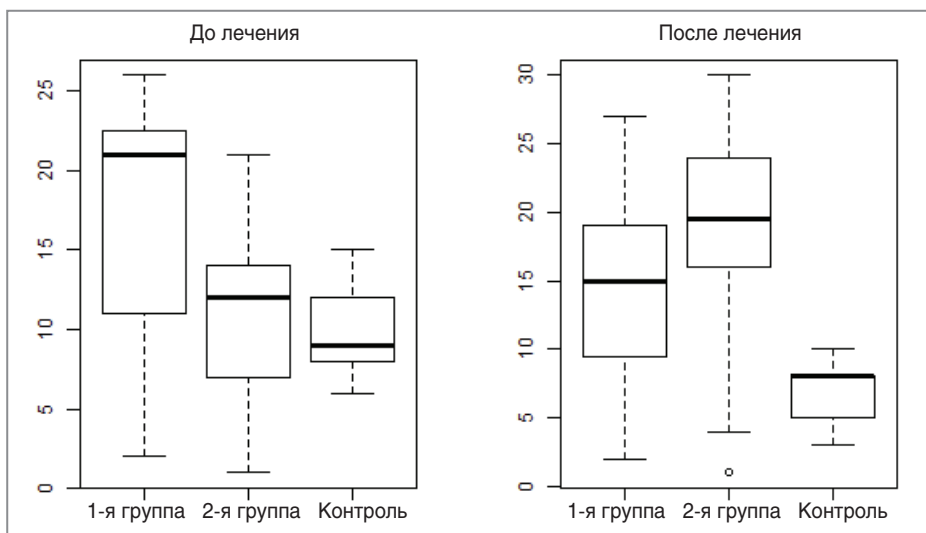


Рис. 2. Распределение признака RI

В 1-й группе больных до проведенного ортопедического лечения среднее значение PI составило 27, что явилось более высоким показателем по сравнению со 2-й группой и группой контроля (16 и 13 соответственно).

После проведенного ортопедического лечения жевательное давление становится сбалансированным и повышается за счет максимального количества смыкающихся зубов-антагонистов. В 1-й группе после урегулирования жевательной нагрузки происходит снижение среднего значения PI, он составляет около 20. Во 2-й группе, наоборот, отмечено значительное его увеличение — с 16 до 27. В контрольной группе PI снизился до 11 (рис. 1).

Среднее значение RI в 1-й группе до ортопедического лечения составило 22, во 2-й группе оно приближалось к 12. После лечения в 1-й группе RI упал до 15, во 2-й группе увеличился до 20.

В 1-й группе после проведенного лечения характерно стремление индексов PI и RI к значениям их в контрольной группе. Во 2-й группе после проведенного

лечения индексы PI и RI возрастают и существенно отличаются от значений контрольной группы.

Таким образом, изменение значений индексов PI и RI после ортопедического лечения убедительно свидетельствует о взаимодействии этого лечения и состояния мозговой гемодинамики.

Заключение. Ортопедическое лечение полной и частичной потери зубов способствует нормализации показателей мозгового кровообращения как у больных с начальными формами недостаточности мозгового кровообращения (I и II стадии энцефалопатии), так и у больных с выраженными формами недостаточности кровоснабжения головного мозга (II и III стадии энцефалопатии).

Литература

1. Imai H., Graham D.I., Masayasu H., Macrae I.M. Antioxidant ebselen reduced oxidative damage in focal cerebral ischemia. *Free Rad Biol Med* 2003; 34: 56–63.
2. Orosz L., Fülesdi B., Hoksbergen A., Settakis G., Kollár J., Limburg M., Csécséi G. Assessment of cerebrovascular reserve

capacity in asymptomatic and symptomatic hemodynamically significant carotid stenoses and occlusions. *Surg Neurol* 2002; 57(5): 333–339.

3. Soenne L., Helenius J., Tattisumak T., Saimanen E., Salonen O., Lindsberg P.J., Kaste M. Cerebral hemodynamics in asymptomatic and symptomatic patients with high grade carotid stenosis undergoing carotid endarterectomy. *Stroke* 2003; 34: 1655–1661.

4. Clemens J.A. Cerebral ischemia: gene activation, neuronal injury, and the protective role of antioxidants. *Free Radic Biol Med* 2000; 28(10): 1526–1531.

5. Жулев Е.Н., Трошин В.Д. Ортопедическое лечение частичными съемными протезами больных с сосудистыми заболеваниями головного мозга. В кн.: 10-й Всероссийский съезд неврологов с международным участием. Материалы съезда. Н. Новгород; 2012; с. 74–75.

6. Dichgans M., Hegele R.A. Update on the genetics of stroke and cerebrovascular disease. *Stroke* 2009; 40(5): 289–291.

7. Жулев Е.Н., Габышева-Хлустикова С.Ю. Клинико-рентгенологическая оценка зубов, покрытых искусственными коронками, в отдаленные сроки после протезирования. *Кубанский научный медицинский вестник* 2012; 1(130): 48–53.

References

1. Imai H., Graham D.I., Masayasu H., Macrae I.M. Antioxidant ebselen reduced oxidative damage in focal cerebral ischemia. *Free Rad Biol Med* 2003; 34: 56–63.

2. Orosz L., Fülesdi B., Hoksbergen A., Settakis G., Kollár J., Limburg M., Csécei G. Assessment of cerebrovascular reserve capacity in asymptomatic and symptomatic hemodynamically significant carotid stenoses and occlusions. *Surg Neurol* 2002; 57(5): 333–339.

3. Soenne L., Helenius J., Tattisumak T., Saimanen E., Salonen O., Lindsberg P.J., Kaste M. Cerebral hemodynamics in asymptomatic and symptomatic patients with high grade carotid stenosis undergoing carotid endarterectomy. *Stroke* 2003; 34: 1655–1661.

4. Clemens J.A. Cerebral ischemia: gene activation, neuronal injury, and the protective role of antioxidants. *Free Radic Biol Med* 2000; 28(10): 1526–1531.

5. Zhulev E.N., Troshin V.D. Ortopedicheskoe lechenie chastichnymi s'emnymi protezami bol'nykh s sosudistymi zabolevaniyami golovnogo mozga. V kn.: 10-y Vserossiyskiy s'ezd nevrologov s mezhdunarodnym uchastiem. *Materialy s'ezda* [Orthopedic treatment by partial dentures in patients with cerebral vascular diseases. In: 10th All-Russian Congress of Neurologists with international participation. Congress proceedings]. Nizhny Novgorod 2012; p. 74–75.

6. Dichgans M., Hegele R.A. Update on the genetics of stroke and cerebrovascular disease. *Stroke* 2009; 40(5): 289–291.

7. Zhulev E.N., Gabysheva-Khlostikova S.Yu. Kliniko-röntgenologicheskaya otsenka zubov, pokrytykh iskusstvennymi koronkami, v otdalennye sroki posle protezirovaniya [Long-term clinicradiological assessment of teeth with artificial crowns after prosthetic dentistry]. *Kubanskiy nauchnyy meditsinskiy vestnik — Kuban Scientific Medical Reporter* 2012; 1(130): 48–53.