

# СОВЕРШЕНСТВОВАНИЕ СПОСОБА ЭСТЕТИЧЕСКОЙ РЕСТАВРАЦИИ ЗУБОВ

УДК 616.314-07-08  
Поступила 3.10.2012 г.

© С.Е. Жданов, соискатель кафедры терапевтической стоматологии;  
Л.М. Лукиных, д.м.н., профессор, зав. кафедрой терапевтической стоматологии;  
М.Л. Жданова, к.м.н., ассистент кафедры терапевтической стоматологии

Нижегородская государственная медицинская академия, 603005, Н. Новгород, пл. Минина и Пожарского, 10/1

**Цель исследования** — разработка метода совершенствования качества эстетической реставрации зубов при лечении патологии твердых тканей.

**Материалы и методы.** Проведено изучение прозрачности и цвета передней группы интактных зубов (резцы и клыки) у 300 пациентов в возрасте 25–65 лет в различных поликлиниках Н. Новгорода. Пациенты были разделены на три возрастные группы по 100 человек в каждой: 25–40 лет, 41–55 лет и 56–65 лет. Для определения цвета использовали прибор SHADE EYE NCC (Япония) и собственное устройство.

**Заключение.** Разработка метода совершенствования способа эстетической реставрации зубов с применением дополнительных средств обследования позволяет выполнить реставрационную работу с наибольшей точностью и, следовательно, с наивысшим качеством.

**Ключевые слова:** эстетическая реставрация зубов; форма зубов; цвет зубов; прозрачность твердых тканей зубов.

## English

## Aesthetic Teeth Restoration Improvement

S.E. Zhdanov, PhD candidate, the Department of Therapeutic Dentistry;  
L.M. Lukinykh, D.Med.Sc., Professor, Head of the Department of Therapeutic Dentistry;  
M.L. Zhdanova, PhD, Tutor, the Department of Therapeutic Dentistry

Nizhny Novgorod State Medical Academy, Minin and Pozharsky Square, 10/1, Nizhny Novgorod, Russian Federation, 603005

**The aim of the investigation** was to develop the technique of aesthetic teeth restoration improvement in hard tissue pathology treatment.

**Materials and Methods.** The transparency and color of anterior intact teeth (incisors and cuspids) in 300 patients aged 25–65 years in different polyclinics of Nizhny Novgorod were studied. The patients were divided into three age groups (100 patients in each group): 25–40 years, 41–55 years and 56–65 years. The teeth color was determined by SHADE EYE NCC (Japan) and a self-design device.

**Conclusion.** The development of the technique of aesthetic teeth restoration improvement using complementary examination tools enables to restore teeth most precisely and therefore, according to high standards.

**Key words:** aesthetic teeth restoration; dental form; tooth color; transparency of hard tooth tissues.

Повышение качества обслуживания — одно из наиболее приоритетных направлений развития стоматологии. Важным аспектом при достижении качества эстетической реставрации зубов является адекватность выбора технологии их восстановления. Многообразие «авторских» методик, появление новых реставрационных материалов привели к тому, что врачу стало очень сложно выбрать для реализации своей цели единую правильную систему [1–3].

Эстетическая реставрация зубов является сравнительно новым направлением в стоматологии, в которое кроме лечения дефектов твердых тканей зубов входит восстановление индивидуальных и анатомических форм, функций зубов и зубочелюстной системы в це-

лом [4]. Эстетические требования к данным услугам со стороны пациентов очень высоки, что обуславливает насущную необходимость разработки и объединения адекватных методов эстетической реставрации с учетом клинической и функциональной результативности. Эта проблема является актуальной как с научной, так и с практической точки зрения [5–8].

**Цель исследования** — разработка метода совершенствования качества эстетической реставрации зубов при лечении патологии твердых тканей. Для реализации поставленной задачи решался основной вопрос: возможность использования дополнительных стоматологических устройств для эстетической реставрации зубов.

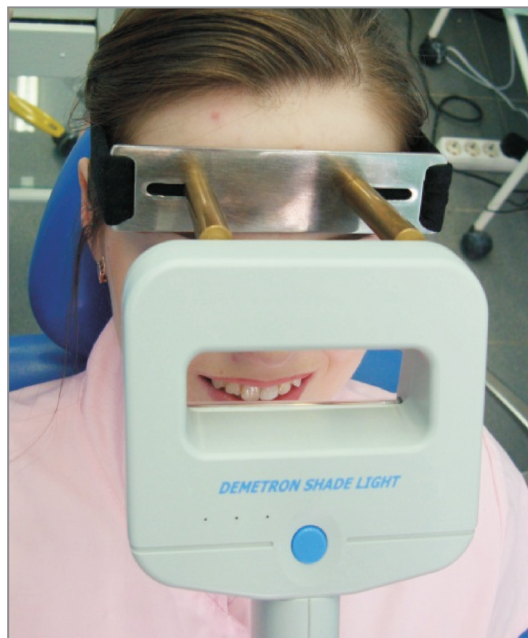
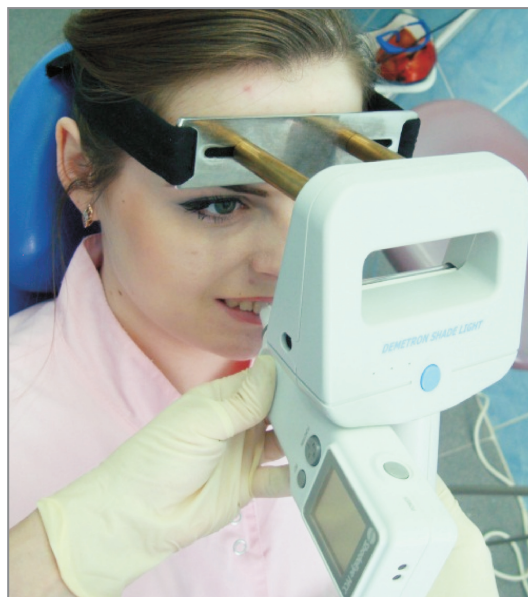Для контактов: Жданова Мария Леонидовна, тел. раб. 8(831)419-78-52, тел. моб. +7 910-799-55-74; e-mail: marikac3@mail.ru

**Материалы и методы.** В работе были использованы: 1) прибор для определения цвета SHADE EYE NCC (Shofu Inc., Япония); 2) лампа Demetron Shade Light (США); 3) разработанное устройство для определения цвета зубов [9]; 4) фотоаппарат Nikon COOLPIX S8000 (Япония) в режиме черно-белого и цветного фотографирования; 5) полимеризационная лампа с голубым свечением (США); 6) штангенциркуль и кронциркуль.

С помощью данных устройств проведено изучение прозрачности и цвета передней группы интактных зубов (резцы и клыки) у 300 пациентов в возрасте 25–65 лет в различных поликлиниках Н. Новгорода. Пациенты были разделены на три возрастные группы по 100 человек в каждой: 25–40 лет, 41–55 лет и 56–65 лет. Возраст пациентов ограничивался 65 годами, так как лица старше 65 лет в большей степени нуждаются в ортопедическом лечении.

Для определения цвета зуба мы приняли не субъективный, а объективный метод: использовали бестеневую лампу Demetron Shade Light (рис. 1), прибор для определения цвета SHADE EYE NCC (рис. 2) и разработанное нами устройство для определения цвета зубов (рис. 3).

Форму зубов изучали с помощью штангенциркуля и кронциркуля, изучению подвергались 4 передних верхних резца. Эти зубы как элемент улыбки отражают



**Рис. 1.** Лампа Demetron Shade Light

**Рис. 3.** Устройство для определения цвета зубов



**Рис. 2.** Прибор для определения цвета SHADE EYE NCC

индивидуальность человека при определенной стоматологической картине. Форма, длина и ширина верхних передних зубов — предмет математических, физиологических и психологических интерпретаций [10] — зачастую совпадают с формой лица.

Прозрачность изучалась в стоматологическом кресле с помощью стоматологического зеркала и лампы, стоматологической установки и фотоаппарата Nikon COOLPIX S8000 в режиме черно-белого и цветного фотографирования, с последующей обработкой в программе Photoshop CS5. В качестве дополнительного метода исследования проводили просвечивание коронки зубов с помощью фотополимеризационной лампы с голубым свечением.

**Результаты и обсуждение.** Изучение прозрачно-

ти зубов во всех группах пациентов (см. таблицу, рис. 4) позволило объединить полученные данные в классификацию прозрачности твердых тканей:

1. Непрозрачные зубы (имеют однородную структуру, очень яркие по фактуре).

2. Частично прозрачные зубы (стеклянная поверхность режущего края как ниточка):

а) прозрачный режущий край с выраженными мамелонами;

б) край без мамелонов.

3. Полная прозрачность 1/2 боковых поверхностей и режущего края. (Тускло-серый режущий край и аппроксимальная (контактная) поверхность выглядят как серая стеклянная полоса вокруг зуба толщиной примерно 1,5–2 мм. При этом аппроксимальная поверхность при ярком свете значительно видоизменяется.)

В нашем исследовании выделено три группы. Отличие от традиционной классификации [11] в том, что 2-я группа содержит две подгруппы.

Результаты исследования соизмеримости формы лица и четырех резцов верхней челюсти позволили нам выделить шесть типов лиц: квадратное, треугольное, трапециевидное, овальное (овоидное), овально-треугольное, прямоугольное, которым соответствовала форма зубов (рис. 5).

Первый тип встречается в 19% случаев (рис. 6), имеет квадратное очертание, при этом отмечается параллельность медиальной и дистальной контактных поверхностей на протяжении всей высоты клинической коронки зуба. Линии, проведенные от скуловых костей к углам нижней челюсти, также параллельны.

Второй тип встречается в 10,1% случаев, зубы — конической или треугольной формы. Линии, образующие контактные поверхности, резко конвергируют. Линии, проведенные от скуловых костей к углам нижней челюсти, также конвергируют.

Третий тип — трапециевидное лицо, является промежуточной формой между первым и вторым типом и встречается в 30% случаев.

Четвертый тип — овальное (овоидное) лицо, встречается в 12,9% случаев, когда внешние контуры зубов и лица имеют овальную форму.

Пятый тип — треугольно-овальное лицо, также промежуточная форма, встречающаяся в 15,4% случаев.

Шестой тип — прямоугольное лицо, встречается в 12,6% случаев.

Исследование симметричности цвета зубов левой и правой половины челюсти является неотъемлемой частью полноценного изучения индивидуальных осо-

Значения прозрачности зубов в разных возрастных группах пациентов, %

Вид прозрачности	25–40 лет	41–55 лет	56–65 лет
Непрозрачные зубы	24	78	83
Прозрачный режущий край с мамелонами	38	18	15
Равномерно прозрачный режущий край без мамелонов	29	3	2
Полная прозрачность	9	1	0

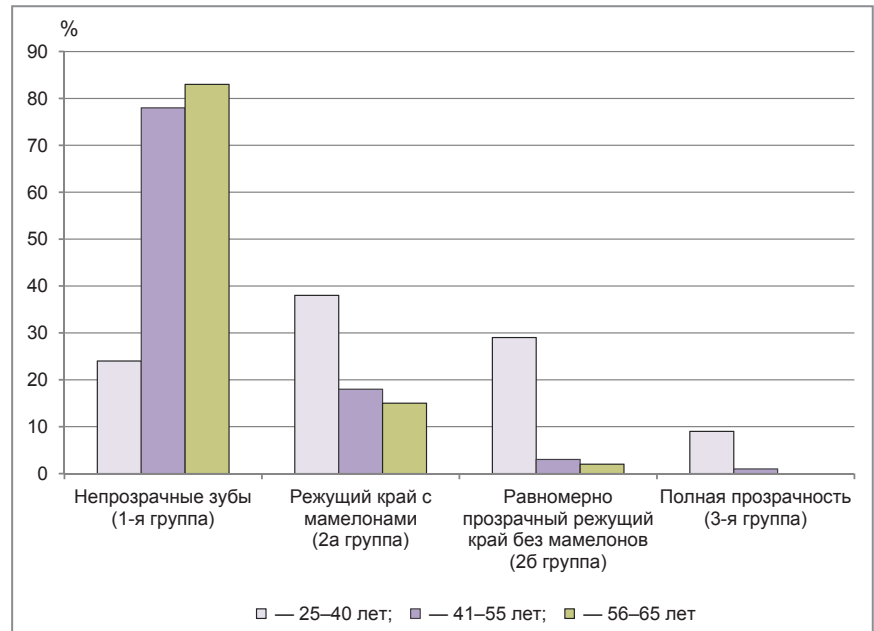


Рис. 4. Результаты изучения прозрачности

бенностей зубов. Часто бывает, что цвет выполненной реставрации не гармонирует с цветом зубов в зубном ряду, в результате чего пациент не удовлетворен выполненной работой. Цвет зубов становится одной из причин конфликтов между пациентом и врачом [3, 10, 12, 13]. Согласно литературным данным [14–17], при опросе 162 врачей-стоматологов и 178 зубных техников установлено, что 37% из них считают проблематичным определение цвета зубов, 58% специалистов верно определяют цвет зубов в большинстве случаев, а 5% — удовлетворены результатом своей работы всегда.

В нашем исследовании со статистически значимой достоверностью ( $p \leq 0,5$ ) определено, что нет 100% симметричности зубов левой и правой половины верхней челюсти. Это связано с наличием зубов, имеющих дисколорит из-за осложнения кариеса (рис. 7) либо некариозного поражения на вестибулярной поверхности передней группы зубов (рис. 8).

Таким образом, результаты нашего исследования позволяют утверждать, что зубы каждого пациента имеют индивидуальные особенности, поэтому работа по художественной реставрации требует высокой квалификации специалиста, применения эксклюзивных методик и совершенных конструкционных и вспомогательных материалов. Используя новые данные изучения прозрачности, формы и цвета зубов и пользуясь дополнительными методами обследования, можно облегчить

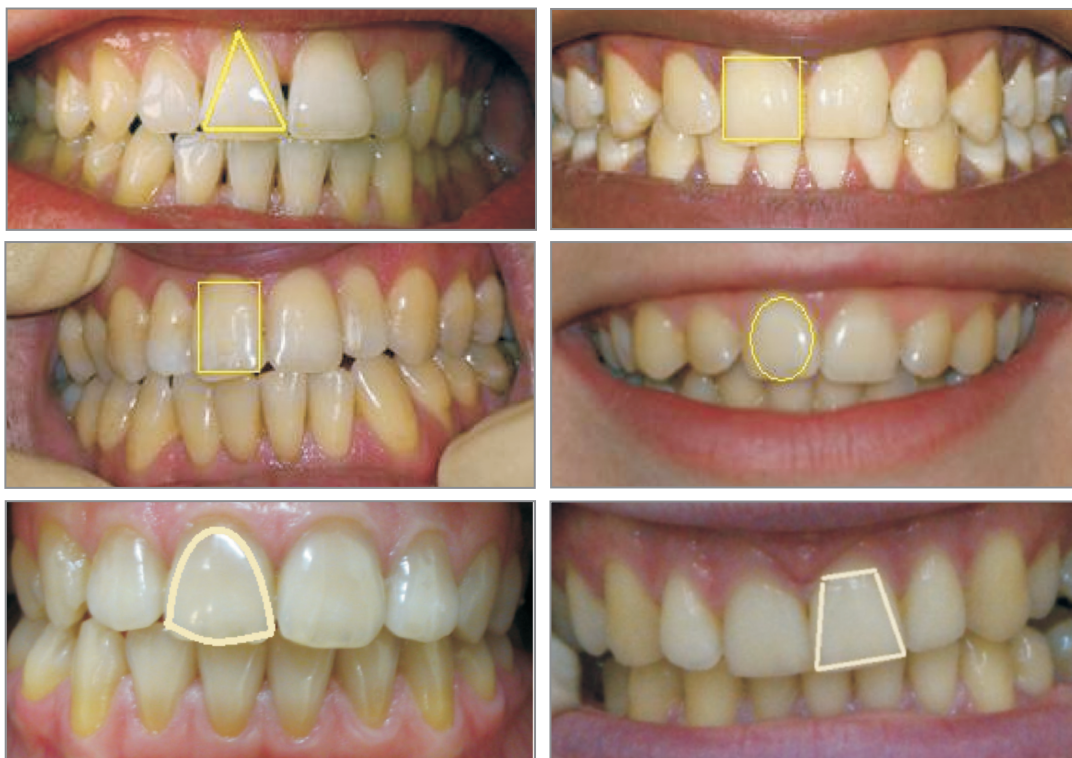

Рис. 5. Форма первого резца, соответствующая типу лица

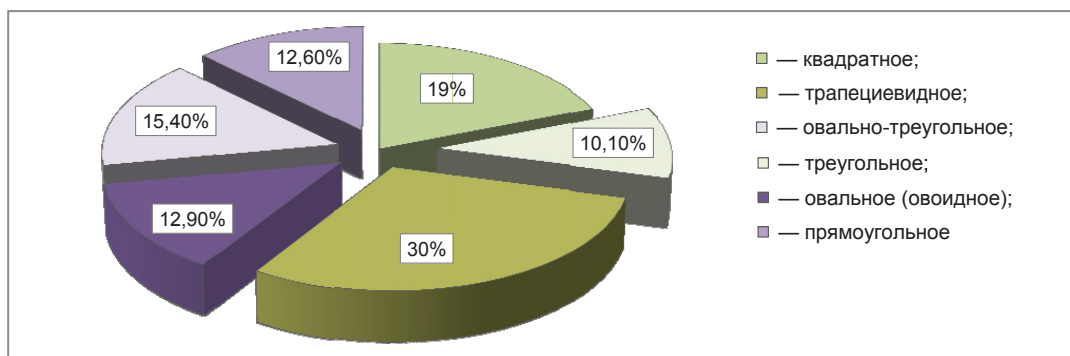


Рис. 6. Соизмеримость формы лица и четырех резцов верхней челюсти

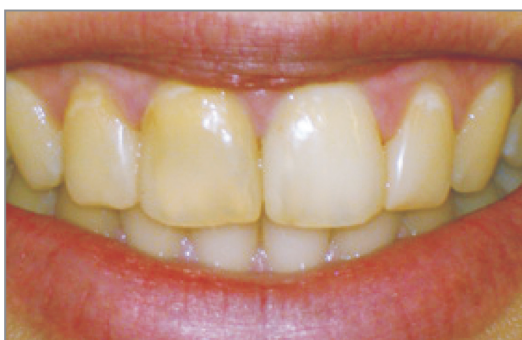

Рис. 7. Дисколорит эмали зуба 1.1

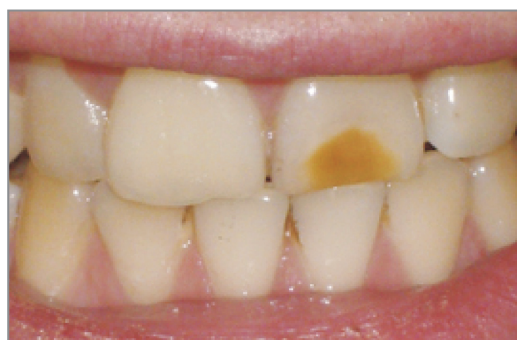

Рис. 8. Гипоплазия эмали зуба 2.1

выполнение и повысить качество эстетической реставрации. Современные пациенты много знают о возможностях эстетической стоматологии и ожидают, что при реставрации они получают достойные результаты.

**Заключение.** Разработка метода совершенствования способа эстетической реставрации зубов при использовании дополнительных средств обследования позволяет выполнить реставрационную работу с

наибольшей точностью и, следовательно, наивысшим качеством.

### Литература

1. Борисенко А.В. Композиционные пломбировочные и облицовочные материалы. М: Книга-плюс; 2001; 199 с.
2. Боровский Е.В. Терапевтическая стоматология. Обезболивание. Отбеливание. Пломбирование. Эндодонтия. М: АО «Стоматология»; 2005; 224 с.
3. Леонтьев В.К. Здоровые зубы и качество жизни. Стоматология 2008; 5: 10–13.
4. Brown W.A.B. Identification of human teeth. Institute of Archaeology 1985; 21/22: 31–34.
5. Луцкая И.К. Цветоведение в эстетической стоматологии. М: Медицинская книга; 2006; 116 с.
6. Лобовкина Л.А. Современные технологии реставрации зубов. М: «Медпресс-информ»; 2009; 112 с.
7. Салова А.В., Рехачев В.М. Прямые виниры фронтальных зубов. СПб: Издательство «Человек»; 2007; 79 с.
8. Чиликин В.Н. Новейшие технологии в эстетической стоматологии. М: ГУП НИКИЭТ; 2004; 104 с.
9. Жданов С.Е., Лукиных Л.М., Жданова М.Л. Устройство для определения цвета зубов. Патент РФ на полезную модель №107048. 2011.
10. Ahmad I. Стоматологическая эстетика: историческая перспектива. ДентАрт 2007; 2: 22–28.
11. Радлинский С. Восстановление длины нижних передних зубов. ДентАрт 2003; 4: 34–37.
12. Pradella S., Marchini C. Эстетическая реставрация центральных зубов верхней челюсти. Новое в стоматологии 2007; 8: 34–51.
13. Bucking W. Реконструкция длины фронтальных зубов — сложная задача для специалиста. Квинтэссенция 2004; 5: 43–48.
14. Yamamoto M. Die entwicklung des Vintage-Halo-CCS-Systems. Computergesteuerte farbbestimmung und innovative keramikwerkstoffe. GmbH Berlin: Quintessenz Verlags; 1998.
15. Pallo S. Эстетика и индивидуализация полных съемных протезов. Квинтэссенция 2005; 1: 5–16.
16. Gerd Henning. Роль цвета десны при определении цвета зубов. Квинтэссенция 2003; 5–6: 47–53.
17. Burkhardt H.J. Магия цвета. Новое в стоматологии 2007; 6: 36–44.

### References

1. Borisenko A.V. *Kompozitsionnye plombirovochnye i oblitsovochnye materialy* [Composite restorative and veneering materials]. Moscow: Kniga-plyus; 2001; 199 p.

2. Borovskiy E.V. *Terapevticheskaya stomatologiya. Obezbolivanie. Otbelivanie. Plombirovanie. Endodontiya* [Therapeutic dentistry. Anesthesiology. Whitening. Tooth stopping. Endodontics]. Moscow: AO "Stomatologiya"; 2005; 224 p.

3. Leont'ev V.K. *Zdorovye zuby i kachestvo zhizni* [Healthy teeth and life quality]. *Stomatologiya — Dentistry* 2008; 5: 10–13.

4. Brown W.A.B. Identification of human teeth. *Institute of Archaeology* 1985; 21/22: 31–34.

5. Lutskey I.K. *Tsvetovedenie v esteticheskoy stomatologii* [Chromatology in aesthetic dentistry]. Moscow: Meditsinskaya kniga; 2006; 116 p.

6. Lobovkina L.A. *Sovremennye tekhnologii restavratsii zubov* [Modern technologies of teeth restoration]. Moscow: "Medpress-inform"; 2009; 112 p.

7. Salova A.V., Rekhachev V.M. *Pryamye viniry frontal'nykh zubov* [Direct veneers of front teeth]. Saint Petersburg: Izdatel'stvo "Chelovek"; 2007; 79 p.

8. Chilikin V.N. *Noveyshie tekhnologii v esteticheskoy stomatologii* [High technologies in aesthetic dentistry]. Moscow: GUP NIKIET; 2004; 104 p.

9. Zhdanov S.E., Lukinykh L.M., Zhdanova M.L. *Ustroystvo dlya opredeleniya tsвета zubov* [The device for teeth color determination]. Patent RF No.107048. 2011.

10. Ahmad I. *Stomatologicheskaya estetika: istoricheskaya perspektiva* [Dental aesthetics: historical prospects]. *DentArt* 2007; 2: 22–28.

11. Radlinskiy S. *Vosstanovlenie dliny nizhnikh perednikh zubov* [Length restoration of lower anterior teeth]. *DentArt* 2003; 4: 34–37.

12. Pradella S., Marchini C. *Esteticheskaya restavratsiya tsentral'nykh zubov verkhney chelyusti* [Aesthetic restoration of center teeth of maxilla]. *Novoe v stomatologii — Advances in Dentistry* 2007; 8: 34–51.

13. Bucking W. *Rekonstruktsiya dliny frontal'nykh zubov — slozhnaya zadacha dlya spetsialista* [Length restoration of anterior teeth is a great challenge for a dentist]. *Kvintessentsiya — Quintessence* 2004; 5: 43–48.

14. Yamamoto M. *Die entwicklung des Vintage-Halo-CCS-Systems. Computergesteuerte farbbestimmung und innovative keramikwerkstoffe*. GmbH Berlin: Quintessenz Verlags; 1998.

15. Pallo S. *Estetika i individualizatsiya polnykh s"emnykh protezov* [Aesthetics and individualization of complete dentures]. *Kvintessentsiya — Quintessence* 2005; 1: 5–16.

16. Gerd Henning. *Rol' tsвета desny pri opredelenii tsвета zubov* [The role of gingival color in tooth color definition]. *Kvintessentsiya — Quintessence* 2003; 5–6: 47–53.

17. Burkhardt H.J. *Magiya tsвета* [Color magic]. *Novoe v stomatologii — Advances in Dentistry* 2007; 6: 36–44.