

СОХРАНЕНИЕ КОСТНОГО И МЯГКОТКАННОГО КОМПОНЕНТОВ АЛЬВЕОЛЯРНОГО ГРЕБНЯ ПРИ НЕМЕДЛЕННОЙ ИМПЛАНТАЦИИ В ЭСТЕТИЧЕСКОЙ ЗОНЕ ЧЕЛЮСТЕЙ В УСЛОВИЯХ ДЕФИЦИТА КОСТНОЙ ТКАНИ

DOI: 10.17691/stm2020.12.1.07
УДК 616.314.17–008.1–089.843
Поступила 4.04.2109 г.

© **М.В. Дьякова**, к.м.н., ассистент кафедры хирургической стоматологии и челюстно-лицевой хирургии с курсом пластической хирургии;
Н.А. Беспалова, к.м.н., доцент кафедры хирургической стоматологии и челюстно-лицевой хирургии с курсом пластической хирургии;
А.С. Клочков, к.м.н., доцент кафедры хирургической стоматологии и челюстно-лицевой хирургии с курсом пластической хирургии;
Е.А. Дурново, д.м.н., профессор, зав. кафедрой хирургической стоматологии и челюстно-лицевой хирургии с курсом пластической хирургии

Приволжский исследовательский медицинский университет, пл. Минина и Пожарского, 10/1,
Н. Новгород, 603005

Использование немедленной имплантации (непосредственно в лунку удаленного зуба) в эстетической зоне — достаточно сложная задача ввиду особенностей строения костной ткани альвеолярных отростков и частей челюстей.

Цель исследования — разработка и оценка эффективности нового метода немедленной имплантации в условиях дефицита костной ткани при восстановлении зубов переднего отдела челюстей, позволяющего получить высокий эстетический результат.

Материалы и методы. В клиническом исследовании участвовали пациенты с частичной адентией зубов в переднем отделе верхней челюсти, с хроническим апикальным периодонтитом и переломом корня зуба при невозможности восстановления данных зубов ортопедическими конструкциями. На основании детального анализа динамики состояния костных и мягких тканей альвеолярных отростков в зависимости от причин и сроков давности удаления зубов были установлены основные критерии, определяющие эстетику улыбки: биотип десны, высота дистального и мезиального межзубных сосочков; ширина зоны кератинизированной прикрепленной десны, зениты десневого контура, толщина альвеолярного гребня. С помощью конусно-лучевой КТ челюстей оценивали состояние и определяли толщину вестибулярной стенки в области планируемого вмешательства. Указанные параметры измеряли при традиционном способе немедленной имплантации, при немедленной имплантации со свободным соединительнотканым трансплантатом и при разработанном нами методе имплантации, а также при отсроченной имплантации в переднем отделе. Полученные данные сравнивали с результатами в области одноименных зубов противоположной стороны у каждого пациента до операции, через 4, 6 мес и 1 год после оперативного вмешательства.

Результаты. Данные клинического и рентгенологического исследования результатов разработанного метода немедленной имплантации в эстетической зоне челюстей при наличии дефицита костной ткани вестибулярной стенки альвеолы в отдаленные сроки (через 1 год после операции) убедительно продемонстрировали его эффективность. Предложенный протокол позволил сократить сроки реабилитации, а главное — стабилизировать и сохранить архитектуру альвеолярного гребня.

Заключение. Предложенный метод показал хорошие перспективы для восстановления зубов в сложных анатомических условиях с использованием дентальных имплантатов.

Ключевые слова: немедленная имплантация; биотип десны; вестибулярная стенка альвеолы; зона улыбки; эстетически значимая зона челюстей; комбинированный соединительнотканый трансплантат.

Для контактов: Дьякова Мария Васильевна, e-mail: gasolina_007@mail.ru

Как цитировать: Dyakova M.V., Bespalova N.A., Klochkov A.S., Durnovo E.A. Preservation of bone and soft tissue components of the alveolar ridge during immediate implantation in the aesthetic zone of jaws with bone deficiency. *Sovremennye tehnologii v medicine* 2020; 12(1): 57–64, <https://doi.org/10.17691/stm2020.12.1.07>

English

Preservation of Bone and Soft Tissue Components of the Alveolar Ridge during Immediate Implantation in the Aesthetic Zone of Jaws with Bone Deficiency

M.V. Dyakova, MD, PhD, Tutor, Department of Surgical Dentistry and Maxillofacial Surgery with the Course of Plastic Surgery;

N.A. Bespalova, MD, PhD, Associate Professor, Department of Surgical Dentistry and Maxillofacial Surgery with the Course of Plastic Surgery;

A.S. Klochkov, MD, PhD, Associate Professor, Department of Surgical Dentistry and Maxillofacial Surgery with the Course of Plastic Surgery;

E.A. Durnovo, MD, DSc, Professor, Head of the Department of Surgical Dentistry and Maxillofacial Surgery with the Course of Plastic Surgery

Privolzhsky Research Medical University, 10/1 Minin and Pozharsky Square, Nizhny Novgorod, 603005, Russia

The use of immediate implantation (directly into the extracted tooth socket) in the aesthetic zone is a rather difficult task due to the specific structural features of the bone tissue of the alveolar processes and parts of the jaw.

The aim of the study was to develop and evaluate the efficacy of the new method of immediate implantation during restoration of teeth in the anterior part of the jaw with bone deficiency, which allows obtaining a high aesthetic result.

Materials and Methods. The clinical study involved patients with partially edentulous anterior maxillae, chronic apical periodontitis and dental root fractures in the absence of possibility to restore these teeth with orthopedic structures. To identify the main criteria determining smile aesthetics, the detailed analysis of changes in the bone and soft tissues of the alveolar processes was made based on tooth extraction causes and dates. These criteria included gum biotype, the height of the distal and mesial interdental papillae; the width of the keratinized attached gingival area, gingival zeniths, the alveolar ridge thickness. The condition of the facial alveolar bone wall in the planned intervention area was assessed and its thickness was measured using cone-beam CT scan of the jaw. These parameters were measured during traditional immediate implantation, immediate implantation with a free connective tissue graft, implantation performed using the method developed by the authors and during delayed implantation in the anterior part. In each patient, the obtained data were compared with the results in the respective teeth area on the opposite side before the surgery, 4, 6 months and 1 year after the surgery.

Results. Clinical and X-ray studies of the developed method of immediate implantation in the aesthetic zone of the jaw with bone deficiency in the facial alveolar bone wall have convincingly demonstrated its efficacy in the long term (1 year after the surgery). The proposed protocol has made it possible to reduce the length of rehabilitation time, and most importantly, to stabilize and preserve the alveolar ridge architecture.

Conclusion. The proposed method showed the promising outlook for dental implant-supported restoration in difficult anatomical conditions.

Key words: immediate implantation; gum biotype; facial alveolar bone wall; smile zone; aesthetically significant jaw area; combined connective tissue graft.

Введение

Центр внимания перспективных научных исследований в области современной стоматологии сместился в сторону решения вопросов достижения долгосрочного и стабильного результата в имплантологическом лечении, особенно в передних эстетических сегментах челюстей [1–3]. Костное моделирование, активно протекающее в первые 3–6 мес после удаления зуба, характеризуется утратой практически 50% костного массива, а также значительной отри-

цательной динамикой состояния и объема мягких тканей: снижением высоты межзубных сосочков, изменением десенного контура, биотипа и морфологии беззубого гребня с развитием «синдрома натяжения», что в дальнейшем усугубляет клиническую ситуацию, особенно в эстетическом отделе челюстей [4–6]. Такие изменения требуют проведения многоэтапной подготовки для установки имплантата (костная и мягкотканная аугментация), что увеличивает длительность реабилитации, а зачастую и не обеспечивает успешного результата [7, 8].

Методом выбора для большинства специалистов стала немедленная имплантация — установка дентального имплантата непосредственно в лунку удаленного зуба [9–11]. Такой протокол лечения позволяет сохранить объем костной ткани, обеспечив поддержку мягких тканей, сократить сроки лечения, что особенно важно для переднего отдела челюстей, который визуализируется при улыбке [12]. А красивая естественная улыбка зависит не только от состояния зубов, но и от внешнего вида десны.

Однако метод немедленной имплантации в переднем отделе зачастую ограничен морфологической особенностью строения костной ткани альвеолярных отростков и частей челюстей — тонкой вестибулярной стенкой, толщина которой в 75% случаев менее 1 мм и которая практически в 100% случаев подвергается резорбции после удаления зуба [13]. «Пучковая» кость — внутренняя составляющая стенки лунки — является зубозависимой структурой и после его удаления быстро регрессирует, приводя сначала к горизонтальному, потом вертикальному костному дефекту, а затем — к изменению десенного контура в очень короткие сроки [14]. Дефекты передней стенки альвеолы возникают также при патологических процессах: воспалении, травме при эндодонтической подготовке зубов к протезированию [15]. По мнению некоторых авторов, дентальная имплантация в таких условиях противопоказана, так как приводит к неудовлетворительному эстетическому результату, особенно в условиях тонкого биотипа десны, а срок службы имплантата сокращается [16, 17]. Этим обусловлена актуальность поиска нового метода немедленной имплантации в сложных клинических ситуациях в эстетической зоне челюстей.

Цель исследования — разработать протокол немедленной имплантации в переднем отделе верхней челюсти при дефиците костной ткани и оценить его эффективность.

Материалы и методы

Наше исследование проводилось в клиниках кафедры хирургической стоматологии и челюстно-лицевой хирургии с курсом пластической хирургии Приволжского исследовательского медицинского университета. Было прооперировано 69 человек — 23 мужчины (33%) и 46 женщин (67%). В соответствии с Хельсинкской декларацией (2013) подписаны добровольные информированные согласия. На проведение всех исследований было получено разрешение Этического комитета Приволжского исследовательского медицинского университета.

Клиническое обследование. Все пациенты до операции были обследованы по разработанным «Эстетическим картам», за основу которых взята модифицированная шкала «розовой эстетики» R. Fürhauser и соавт. [18]. Карты включали важнейшие эстетические параметры мягких тканей: высоту

дистального и мезиального межзубных сосочков; ширину зоны кератинизированной прикрепленной десны; зенит десневого контура; толщину альвеолярного гребня в сравнении с областью одноименного зуба на противоположной стороне (рис. 1).

Рентгенологическое обследование. С помощью конусно-лучевой КТ всем пациентам были измерены толщина и высота костного массива альвеолярного гребня, а также толщина вестибулярной стенки альвеолы в миллиметрах в точках A1, A2, A3 (рис. 2).

Одновременно определяли показатели мягких тканей в зоне вмешательства — радиоденсивность десны по шкале Хаунсфилда (HU).

Все названные параметры были измерены через 4, 6 мес и 1 год после операции. Особенно значимыми стали показатели, полученные в отдаленный послеоперационный период — через 1 год, так как именно в это время регистрируется появление рецессий в области имплантатов с развитием эстетических осложнений.

Метод немедленной имплантации. Авторами предложен и запатентован новый способ

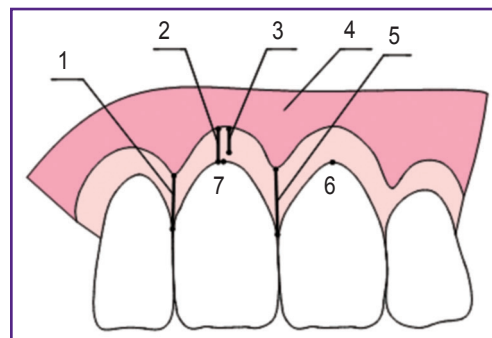


Рис. 1. Основные эстетические параметры мягких тканей:

1 — высота дистального межзубного сосочка, мм; 2 — глубина преддверия полости рта, мм; 3 — зона кератинизированной (прикрепленной) десны, мм; 4 — зона некератинизированной (неприкрепленной) десны, мм; 5 — высота мезиального межзубного сосочка, мм; 6 — зенит десневого контура одноименного зуба на противоположной стороне; 7 — зенит десневого контура обследуемого зуба

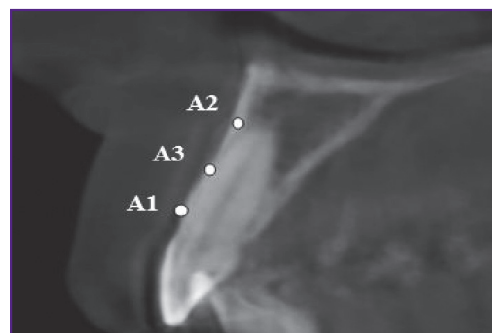


Рис. 2. Измерение толщины вестибулярной стенки в области 1.1 зуба с помощью конусно-лучевой КТ, мм

Результаты и обсуждение

Результаты настоящего исследования позволяют говорить об эффективности предложенного метода немедленной имплантации в получении максимально стабильного десневого контура, сохранении объема альвеолярного гребня в области дентальной имплантата в зоне улыбки (табл. 1).

В сравнении с 1-й группой, где проводилась немедленная имплантация по традиционному протоколу, в группах с применением соединительнотканного и комбинированного трансплантатов (2а и 2б) наблюдались значительные положительные изменения «розовой эстетики» (рис. 4).

При использовании соединительнотканного трансплантата разница между зенитами десневого контура

Таблица 1

Динамика эстетических показателей через 1 год после дентальной имплантации (M±m)

Показатели	1-я группа			2а группа			2б группа			3-я группа		
	Среднее значение, мм	Разница со значением до операции, %	Разница со значением ОЗНПС, %	Среднее значение, мм	Разница со значением до операции, %	Разница со значением ОЗНПС, %	Среднее значение, мм	Разница со значением до операции, %	Разница со значением ОЗНПС, %	Среднее значение, мм	Разница со значением до операции, %	Разница со значением ОЗНПС, %
Глубина преддверия полости рта	7,90±1,52	-0,63	-3,89	4,13±0,71	6,17	-10,80	5,81±1,89	-11,30	-14,10	6,32±0,44	64,58*	-7,06
ШЗКПД	5,93±1,93	-0,67	-8,91	4,33±0,23	-3,13	-5,46	6,40±1,02	-3,03	-10,74	4,52±0,07	92,34*	6,60
Разница зенитов десневого контура	0,21±0,04	162,50*	—	0,05±0,02	-76,19*	—	0,10±0,02	-91,67*	—	0,20±0,71	-87,01*	—
Толщина альвеолярного гребня с учетом слизистой оболочки	7,56±0,80	-12,70	-12,73*	8,78±0,76	3,54	-3,30	8,83±1,22	7,65	4,02	8,26±0,54	-3,28	-97,08*
Высота мезиального межзубного сосочка	2,61±0,30	-1,15	-6,52	2,33±0,61	-0,85	-4,12	2,60±0,16	-2,26	-2,25	1,48±0,64	-15,43	-29,86*
Высота дистального межзубного сосочка	2,21±0,62	-3,07	-3,49	2,28±0,59	-2,41	-3,39	2,60±0,12	-2,62	-2,26	1,53±0,75	-0,64	-36,78*
Толщина вестибулярной стенки по конусно-лучевой КТ через 6 мес:												
A1	0,73±0,17	-59,84*	—	0,27±0,05	-40,0*	—	0,22±0,05	-52,18*	—	—	—	—
A2	0,80±0,45	-66,12*	—	0,26±0,02	-58,70*	—	0,21±0,04	-58,0*	—	—	—	—
A3	0,82±0,22	-58,16*	—	0,45±0,05	-48,30*	—	0,31±0,04	-61,73*	—	—	—	—

* — статистически значимая разница показателей, p<0,05. Здесь: ШЗКПД — ширина зоны кератинизированной прикреплённой десны; ОЗНПС — одноименный зуб на противоположной стороне.

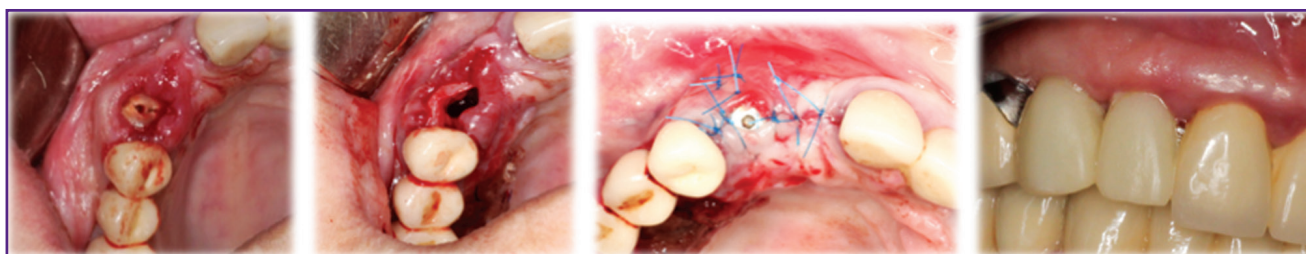


Рис. 4. Пациентка 3., 52 года. Немедленная имплантация зуба 1.3 по разработанному хирургическому протоколу с последующей фиксацией ортопедической конструкции

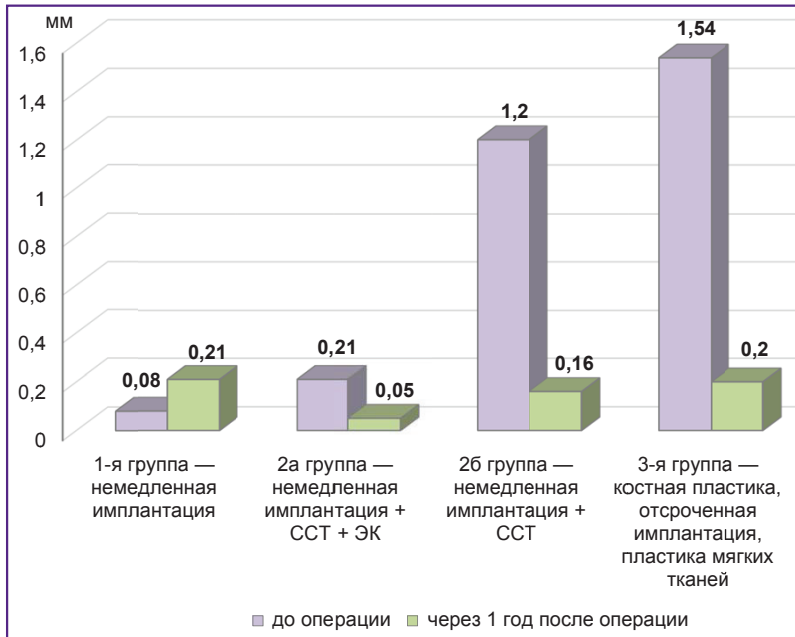


Рис. 5. Разница зенитов десневого контура через 1 год
Здесь: ССТ — соединительнотканый трансплантат; ЭК — эпителиальный край

этого и одноименного зуба на другой стороне сократилась на 76%, а в случае применения комбинированного трансплантата — на 92% (рис. 5).

Одним из важнейших прогностических критериев долгосрочной службы имплантата является ширина зоны кератинизированной прикрепленной десны. Именно данная область становится мощным барьером, защищающим подлежащую кость от бактериальной инвазии и дальнейшей резорбции [26]. В нашем исследовании как в 1-й, так и во 2-й группах показатель оставался стабильным: практически не изменился в сравнении со значением до операции и находился на одном уровне с показателем в области одноименного зуба противоположной стороны ($p > 0,05$). Это еще раз подтверждает, что немедленная имплантация позволяет сохранить архитектуру мягких тканей, а использование мягкотканного трансплантата способ-

ствует сохранению межзубных сосочков, предупреждая образование «черных треугольников» и обеспечивая высокий эстетический результат [27–29].

Уменьшение толщины вестибулярной стенки в 1-й и 2-й группах в сравнении со значениями до операции составило более 50%, что подтверждает данные работ [4–6]. При проведении немедленной имплантации по классическому протоколу получено статистически значимое снижение показателей толщины альвеолярного гребня на 58–66% ($p \leq 0,05$), что связано с частичной резорбцией вестибулярной стенки. Увеличение разницы зенитов десневого контура через 1 год после операции в 1-й группе на 163% указывало на отсутствие положительного эстетического результата и неблагоприятный прогноз проведенного лечения ($p \leq 0,05$).

В отличие от 1-й группы применение мягкотканых трансплантатов при немедленной имплантации позволило изменить биотип мягких тканей, увеличить толщину десны на 68% ($p \leq 0,05$), сохранить и скорректировать зенит маргинального края (табл. 2).

Применение костной пластики в 3-й группе при наличии выраженного дефекта приводит к значительному увеличению костного массива — более чем на 104% ($p \leq 0,05$), а использование в дальнейшем свободного десневого трансплантата обеспечивает прирост ширины зоны кератинизированной десны и глубины преддверия полости рта на 60–90% от исходных значений. Однако множественные операции, приводящие к рубцовым деформациям, отсутствие межзубных десневых сосочков (дефицит достигает 15% в сравнении с областью зуба противоположной стороны), длительная реабилитация (в среднем 11,5 мес) ограничивают показания к проведению отсроченной имплантации в переднем отделе в пользу разработанного немедленного протокола.

Таблица 2

Динамика толщины слизистой оболочки с вестибулярной стороны через 1 год после дентальной имплантации (M±m)

Показатели	1-я группа	2а группа		2б группа		3-я группа	
		Тонкий биотип	Средний биотип	Тонкий биотип	Средний биотип	Тонкий биотип	Средний биотип
Через 1 год после операции, мм	1,71±0,45	1,51±0,30*	1,91±0,10*	1,25±0,13*	2,10±0,50*	1,53±0,10*	1,52±0,22
Разница со значением до операции, %	-2,84	86,42*	55,74*	47,06*	68,0*	86,59*	14,29
Разница со значением ОЗНПС, %	-1,18	84,15*	55,74*	47,0*	40,48*	10,10	5,72

* — статистически значимая разница показателей, $p \leq 0,05$. Здесь: ОЗНПС — одноименный зуб на противоположной стороне.

Метод немедленной имплантации в сравнении с отсроченным многоэтапным протоколом позволяет также сократить сроки реабилитации практически в два раза, что является несомненным преимуществом в условиях повышенных требований современных пациентов стоматологического профиля.

Заключение

Разработанный новый метод немедленной имплантации в условиях дефицита костной ткани объективно и достоверно обеспечивает высокий эстетический и стабильный результат реабилитации больных с частичной адентией при имплантологическом лечении. Особенно ценен достигаемый долгосрочный результат в случае использования метода при сложной морфологии зубоальвеолярного комплекса, а именно при тонкой вестибулярной стенке альвеолы (1 мм и менее), ее дефектах и тонком биотипе десны.

Несомненным преимуществом предлагаемого метода является сокращение сроков лечения пациентов практически в два раза по сравнению с традиционными двухэтапными имплантологическими методами реабилитации.

Финансирование исследования и конфликт интересов. Исследование не финансировалось какими-либо источниками, и конфликты интересов, связанные с данным исследованием, отсутствуют.

Литература/References

- Бондаренко Н.А., Лосев Ф.Ф., Бондаренко А.Н. Потребность в дентальной имплантации и частота ее применения. *Кубанский научный медицинский вестник* 2010; 3–4(117–118): 29–32.
- Bondarenko N.A., Losev F.F., Bondarenko A.N. The necessity in dental implantation and frequency of its application. *Kubanskiy nauchnyy meditsinskiy vestnik* 2010; 3–4(117–118): 29–32.
- Гуськов А.В., Митин Н.Е., Зиманков Д.А., Мирнигматова Д.Б., Гришин М.И. Дентальная имплантация: состояние вопроса на сегодняшний день (обзор литературы). *Клиническая стоматология* 2017; 2(82): 32–34.
- Gus'kov A.V., Mitin N.E., Zimankov D.A., Mirnigmatova D.B., Grishin M.I. Dental implants: state of the question today (literature review). *Klinicheskaya stomatologiya* 2017; 2(82): 32–34.
3. *Esthetic in dentistry*. Edited by Schwartz-Arad D. Germany: Quintessence Publishing; 2017; 338 p.
- Araujo M.G., Lindhe J. Dimensional ridge alterations following tooth extraction. An experimental study in the dog. *J Clin Periodontol* 2005; 32(2): 212–218, <https://doi.org/10.1111/j.1600-051x.2005.00642.x>.
- Araujo M., Lindhe J. The edentulous alveolar ridge. In: *Clinical periodontology and implant dentistry*. Oxford: Blackwell Publishing Ltd; 2008; p. 50–68.
- Chappuis V., Araujo M.G., Buser D. Clinical relevance of dimensional bone and soft tissue alterations post-extraction in esthetic sites. *Periodontol 2000* 2017; 73(1): 73–83, <https://doi.org/10.1111/prd.12167>.
- Hämmerle C.H.F., Tarnow D. The etiology of hard- and soft-tissue deficiencies at dental implants: a narrative review. *J Periodontol* 2018; 89(Suppl 1): S291–S303, <https://doi.org/10.1002/jper.16-0810>.
- Muraev A.A., Gazhva Y.V., Ivashkevich S.G., Riabova V.M., Korotkova N.L., Semyonova Y.A., Metsuku I.N., Faizullin R.L., Ivanov S.Y. A novel approach to alveolar bone complex defects 3D reconstruction. *Sovremennye tehnologii v medicine* 2017; 9(2): 37–45, <https://doi.org/10.17691/stm2017.9.2.04>.
- Buser D., Chappuis V., Buser U.C., Chen S. Implant placement post extraction in esthetic single tooth sites: when immediate, when early, when late? *Periodontol 2000* 2017; 73(1): 84–102, <https://doi.org/10.1111/prd.12170>.
- Яременко А.И., Котенко М.В., Раздорский В.В., Снежко В.В. Сравнительный анализ эффективности методов немедленной имплантации (часть 1). *Институт стоматологии* 2012; 4(57): 64–67.
- Yaremenko A.I., Kotenko M.V., Razdorsky V.V., Snezhko V.V. Analysis of the prosthetics results using the method of the immediate implantation (part 1). *Institut stomatologii* 2012; 4(57): 64–67.
- Яременко А.И., Котенко М.В., Раздорский В.В., Снежко В.В. Сравнительный анализ эффективности методов немедленной имплантации (часть 2). *Институт стоматологии* 2013; 1(58): 36–37.
- Yaremenko A.I., Kotenko M.V., Razdorsky V.V., Snezhko V.V. Analysis of the prosthetics results using the method of the immediate implantation (part 2). *Institut stomatologii* 2013; 1(58): 36–37.
- Полупан П.В. Одноэтапная имплантация — новый горизонт в имплантологии. *Dental Tribune. Russian Edition* 2014; 1(13): 6–8.
- Polupan P.V. One-stage implantation is a new horizon in implantology. *Dental Tribune. Russian Edition* 2014; 1(13): 6–8.
- Januário A.L., Duarte W.R., Barriviera M., Mesti J.C., Araújo M.G., Lindhe J. Dimension of the facial bone wall in the anterior maxilla: a cone-beam computed tomography study. *Clin Oral Implants Res* 2011; 22(10): 1168–1171, <https://doi.org/10.1111/j.1600-0501.2010.02086.x>.
- Van der Weijden F., Dell'Acqua F., Slot D.E. Alveolar bone dimensional changes of post-extraction sockets in humans: a systematic review. *J Clin Periodontol* 2009; 36(12): 1048–1058, <https://doi.org/10.1111/j.1600-051x.2009.01482.x>.
- Дурново Е.А., Клочков А.С., Казаков А.В. Особенности проведения непосредственной имплантации после удаления зубов с очагами хронической одонтогенной инфекции. *Стоматология* 2013; 92(3): 88–92.
- Durnovo E.A., Klochkov A.S., Kazakov A.V. Immediate implantation after extraction of teeth with chronic apical periodontitis. *Stomatologiya* 2013; 92(3): 88–92.
- Qahash M., Susin C., Polimeni G., Hall J., Wikesjö U.M. Bone healing dynamics at buccal peri-implant sites. *Clin Oral Implants Res* 2008; 19(2): 166–172, <https://doi.org/10.1111/j.1600-0501.2007.01428.x>.
- Roe P., Kan J.Y., Rungcharassaeng K., Caruso J.M., Zimmerman G., Mesquida J. Horizontal and vertical dimensional changes of peri-implant facial bone following immediate placement and provisionalization of maxillary anterior single implants: a 1-year cone beam computed tomography study. *Int J Oral Maxillofac Implants* 2012; 27(2): 393–400.

18. Fürhauser R., Florescu D., Benesch T., Haas R., Mailath G., Watzek G. Evaluation of soft tissue around single-tooth implant crowns: the pink esthetic score. *Clin Oral Implants Res* 2005; 16(6): 639–644, <https://doi.org/10.1111/j.1600-0501.2005.01193.x>.
19. Дурново Е.А., Андреева М.В., Беспалова Н.А., Янова Н.А. *Способ непосредственной денальной имплантации*. Патент РФ 2652585. 2017.
- Durnovo E.A., Andreeva M.V., Bepalova N.A., Yanova N.A. *Method of direct dental implantation*. Patent RU 2652585. 2017.
20. Zucchelli G., Sharma P., Mounssif I. Esthetics in periodontics and implantology. *Periodontol 2000* 2018; 77(1): 7–18, <https://doi.org/10.1111/prd.12207>.
21. Беспалова Н.А., Янова Н.А., Рунова Н.Б., Дурново Е.А. Пути достижения стабильности мягких тканей в области зубов и имплантатов. *Российский вестник денальной имплантологии* 2016; 1(33): 52–60.
- Bepalova N.A., Yanova N.A., Runova N.B., Durnovo E.A. The achievement of soft tissue stability around the teeth and implants. *Rossiyskiy vestnik dental'noy implantologii* 2016; 1(33): 52–60.
22. Elian N., Cho S.C., Froum S., Smith R.B., Tarnow D.P. A simplified socket classification and repair technique. *Pract Proced Aesthet Dent* 2007; 19(2): 99–104.
23. Schwartz-Arad D., Laviv A., Levin L. Survival of immediately provisionalized dental implants placed immediately into fresh extraction sockets. *J Periodontol* 2007; 78(2): 219–223, <https://doi.org/10.1902/jor.2007.060288>.
24. Дурново Е.А., Янова Н.А., Дьякова М.В., Корсакова А.И. Возможности пластической хирургии мягких тканей полости рта в профилактике периимплантита. *Российский вестник денальной имплантологии* 2017; 3–4(37–38): 42–52.
- Durnovo E.A., Bepalova N.A., Yanova N.A., Dyakova M.V., Korsakova A.I. Resources of the soft tissue plastic surgery in the oral cavity for the prevention of peri-implantitis. *Rossiyskiy vestnik dental'noy implantologii* 2017; 3–4(37–38): 42–52.
25. Brånemark P.I. Osseointegration and its experimental background. *J Prosthet Dent* 1993; 50(3): 399–410, [https://doi.org/10.1016/s0022-3913\(83\)80101-2](https://doi.org/10.1016/s0022-3913(83)80101-2).
26. Migliorati M., Amorfini L., Signori A., Biavati A.S., Benedicenti S. Clinical and aesthetic outcome with post-extractive implants with or without soft tissue augmentation: a 2-year randomized clinical trial. *Clin Implant Dent Relat Res* 2015; 17(5): 983–995, <https://doi.org/10.1111/cid.12194>.
27. Луцкая И.К., Зиновенко О.Г., Иванов М.С., Назаров И.Е. Непосредственная денальная имплантация при удалении премоляра по поводу вертикального перелома корня зуба. *Современная стоматология* 2015; 2(61): 34–37.
- Lutskaya I.K., Zinovenko O.G., Ivanov M.S., Nazarov I.E. Immediate dental implantation after removal of premolar with a vertical fracture of the tooth root. *Sovremennaya stomatologiya* 2015; 2(61): 34–37.
28. Зуккелли Д. *Пластическая хирургия мягких тканей полости рта*. М: Азбука; 2014; 816 с.
- Zucchelli D. *Plasticheskaya khirurgiya myagkikh tkaney polosti rta* [Plastic surgery of soft tissues of the oral cavity]. Moscow: Azbuka; 2014; 816 p.
29. Февралева А.Ю., Давидян А.Л. *Атлас пластической хирургии мягких тканей вокруг имплантатов*. М: Поли Медиа Пресс; 2008; 264 с.
- Fevraleva A.Yu., Davidyan A.L. *Atlas plasticheskoy khirurgii myagkikh tkaney vokrug implantatov* [Atlas of soft tissue plastic surgery around implants]. Moscow: Poli Media Press; 2008; 264 p.